

Case-præsentation

Dennis Zetner
Introduktionslæge, Rigshospitalet



Patientcase

- 34-årig kvinde, gravid 28+2
- Indlægges grundet mavesmerter
- UL ved indlæggelse: ingen fri væske, ingen mistanke om blødning

- 4 timer efter indlæggelse → Sectio Grad 1 obs. placentløsning

Primær operation

- **Operative forløb**

- Ruptur af uterus
- 3 liter blod intraabdominalt
- Gas.kir. og kar.kir. på stuen
- Blødningskilde identificeres ikke sikkert

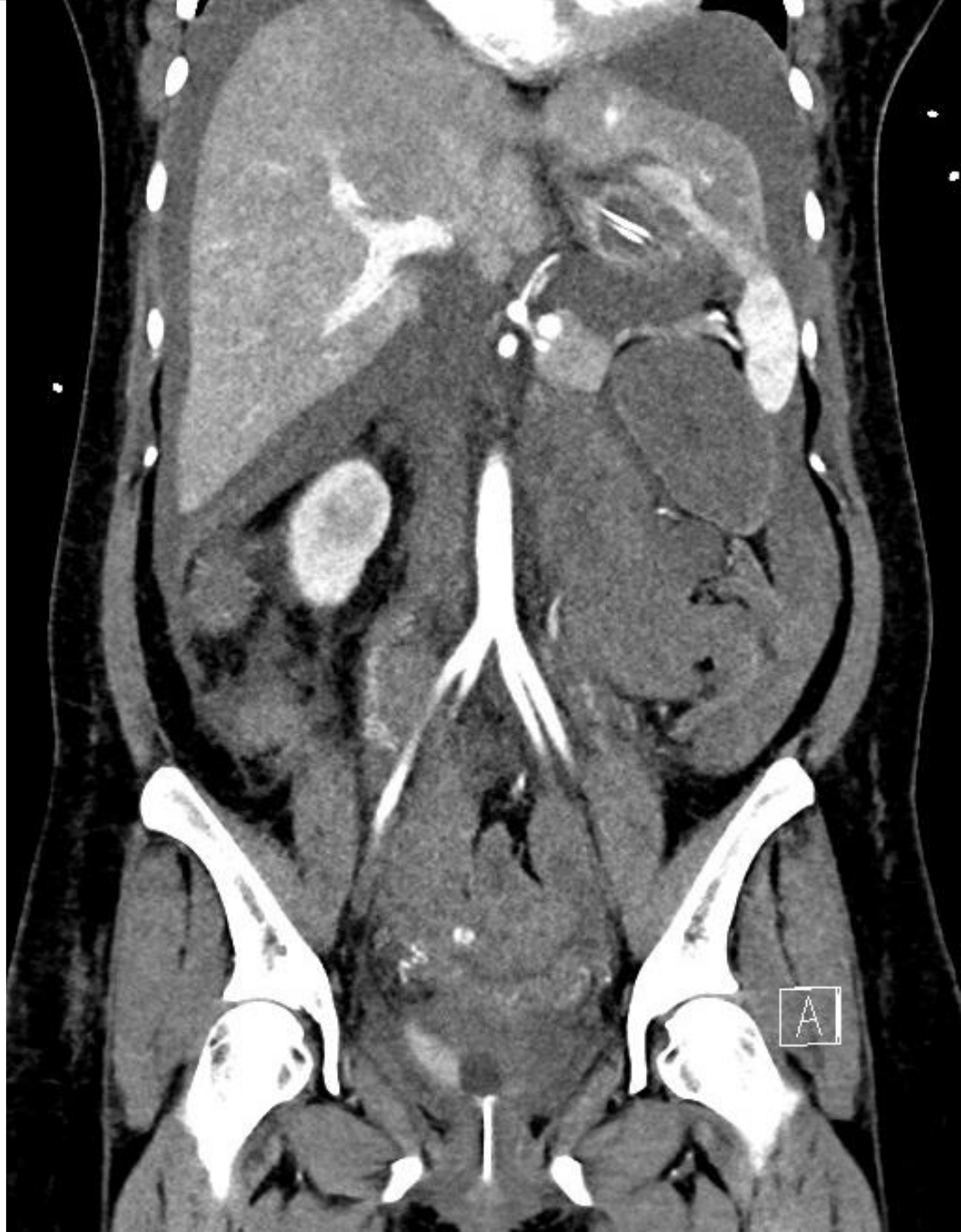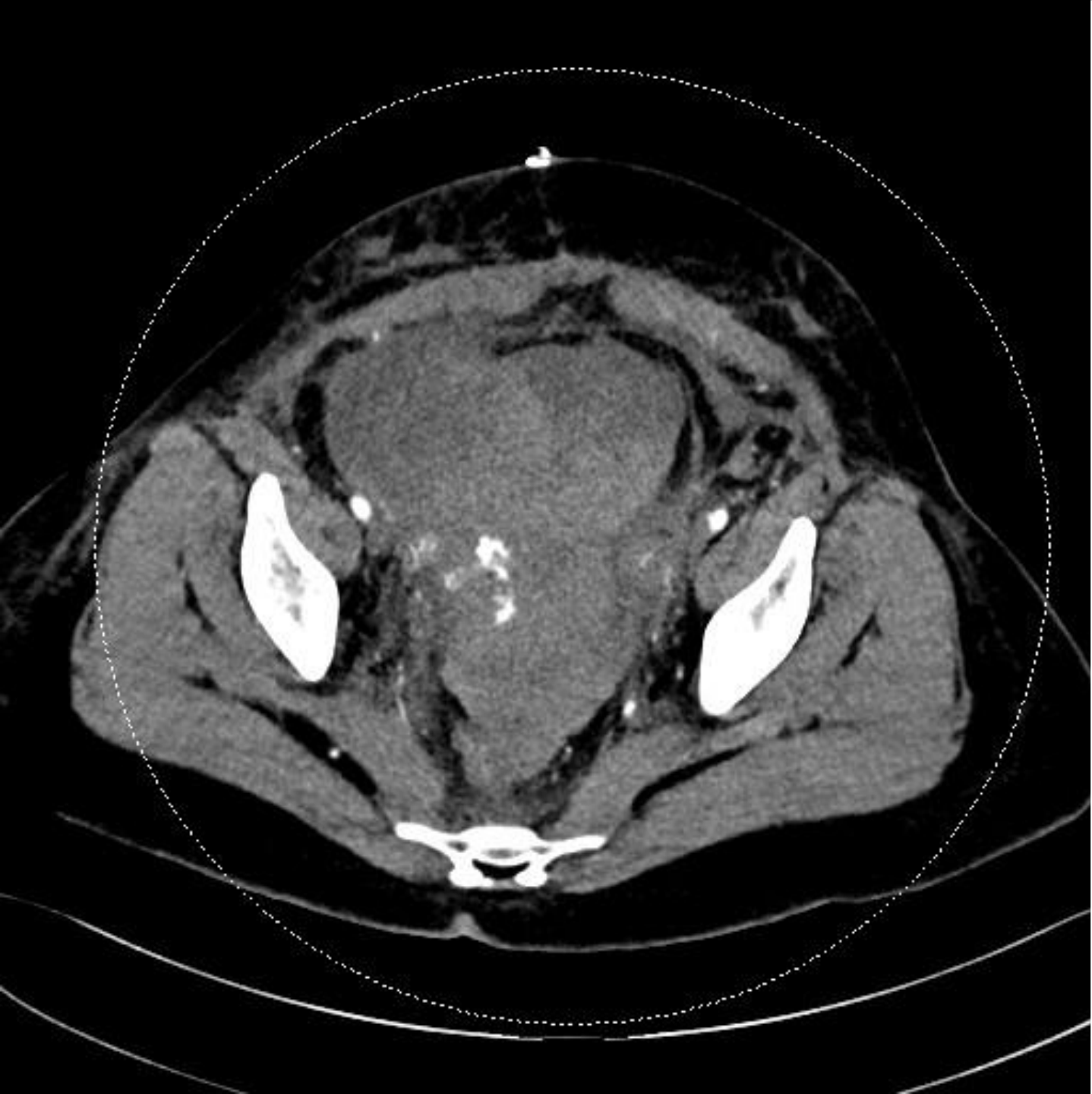
- **Resultat:**

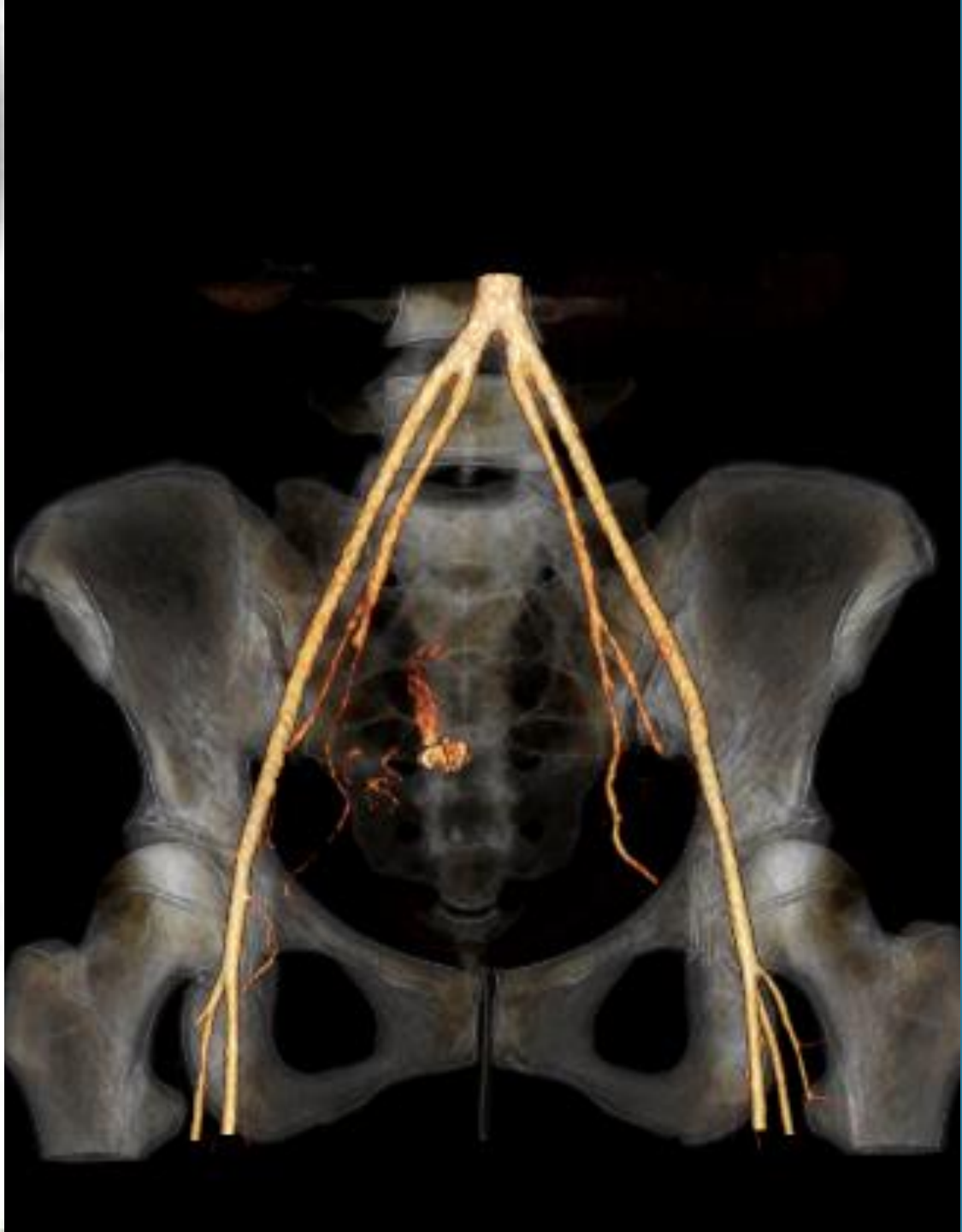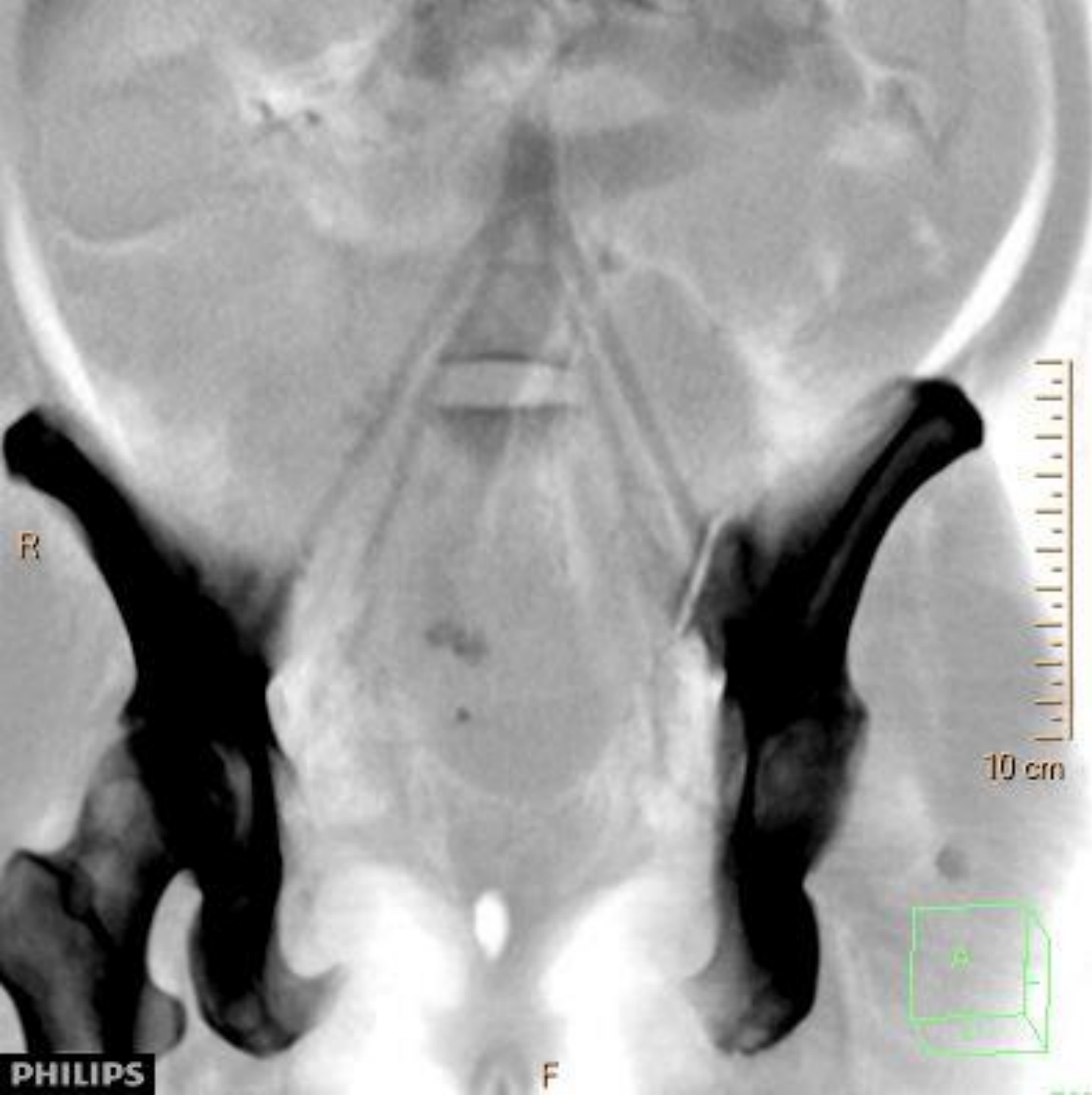- Hjertestop x6 på lejet
- I alt 11 liter blødning
- Hysterektomi
- Aa. uterinae deles og gennemstikkes



Postoperative forløb

- ITA
- 2. POD: CT thorax og abdomen: moderat fri væske, operationsfølger
- Løbende transfusionskrævende
- Barnet indlagt intuberet på neonatal RH
- 3. POD: Faldende Hb trods 5 port Sag-M og 4 port FFP
- rp. CT angio thorax og abdomen

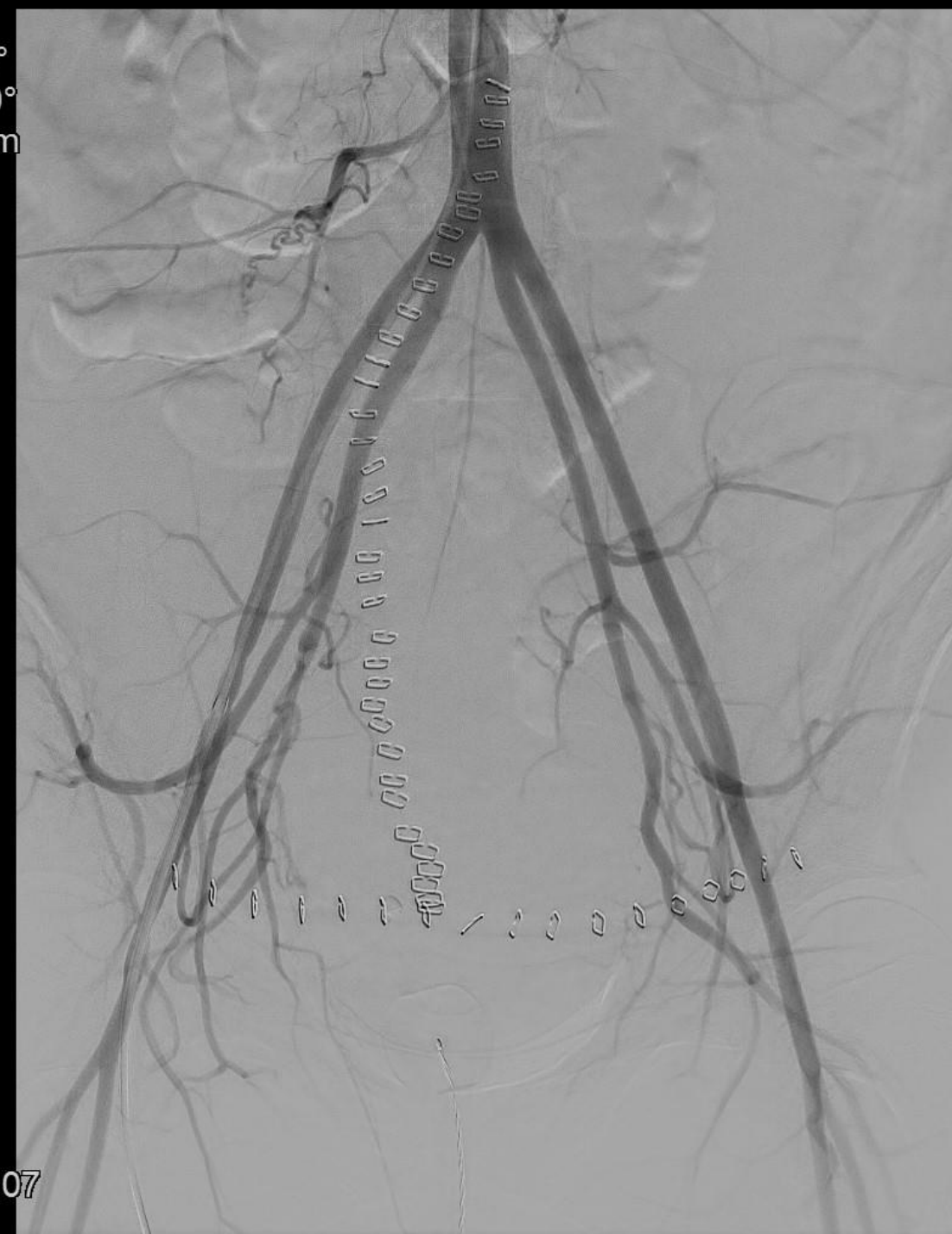



Angiografi og embolisering

- Ekstravasation svt. a. uterina dxt.
- Efterfølgende embolisering og hæmostase

Rot -0°
Ang +0°
FD 48 cm

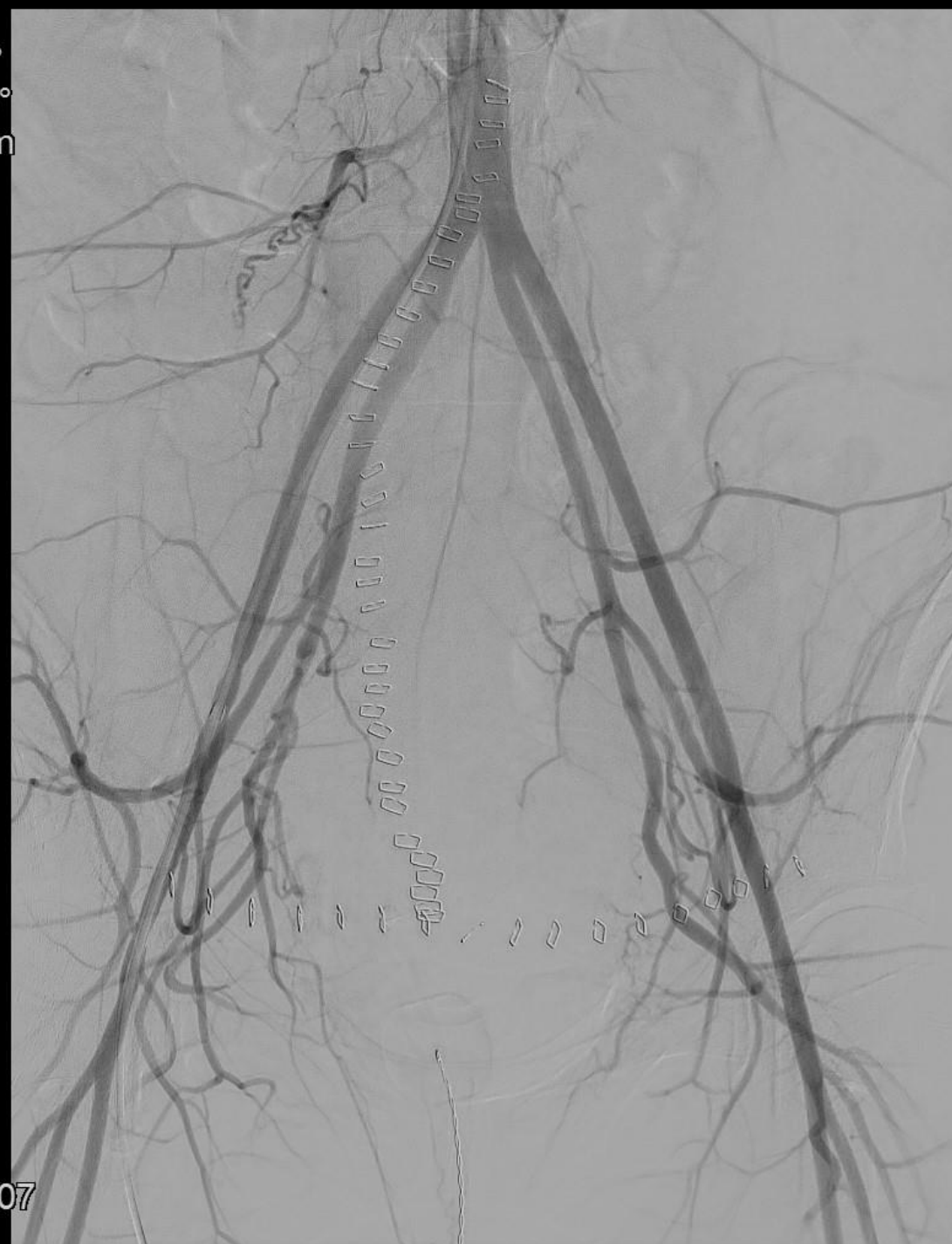

0:00
4:00
23:18:07

Angiografi og embolisering

- Ekstravasation svt. a. uterina dxt.
- Efterfølgende embolisering og hæmostase

Rot -0°
Ang +0°
FD 48 cm

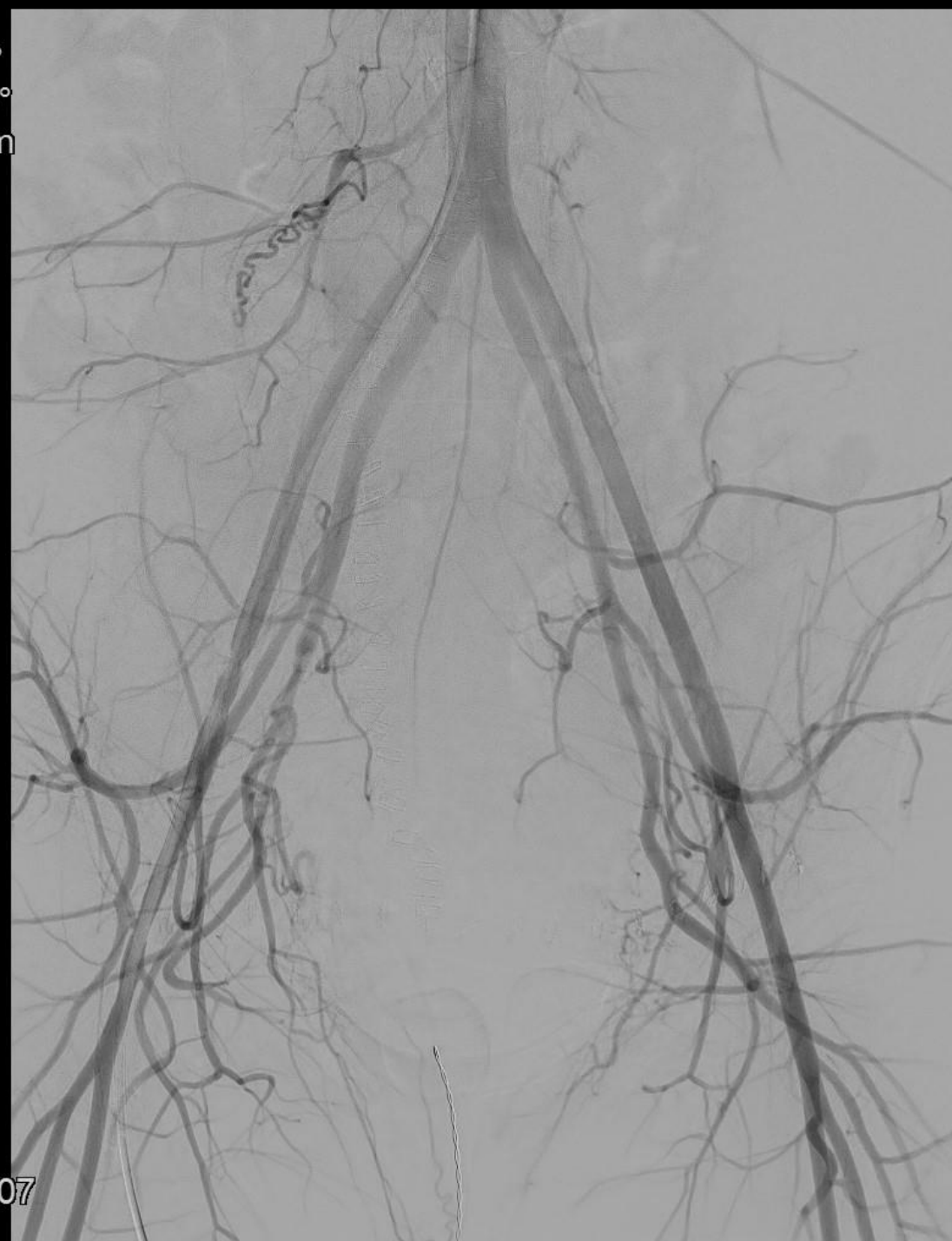

0:00
4:50
23:18:07

Angiografi og embolisering

- Ekstravasation svt. a. uterina dxt.
- Efterfølgende embolisering og hæmostase

Rot -0°
Ang +0°
FD 48 cm

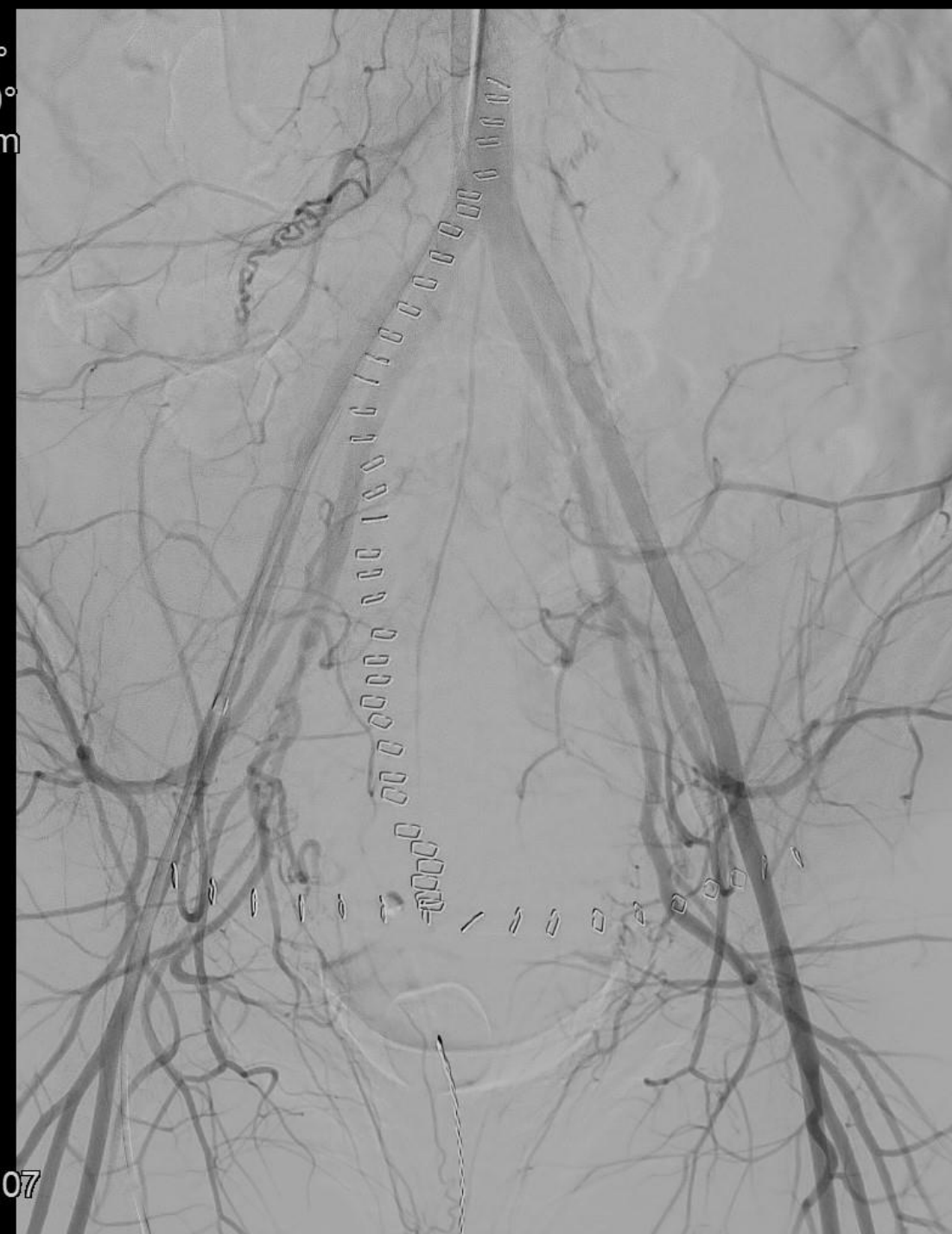

0:00
5:00
23:18:07

Angiografi og embolisering

- Ekstravasation svt. a. uterina dxt.
- Efterfølgende embolisering og hæmostase

Rot -0°
Ang +0°
FD 48 cm

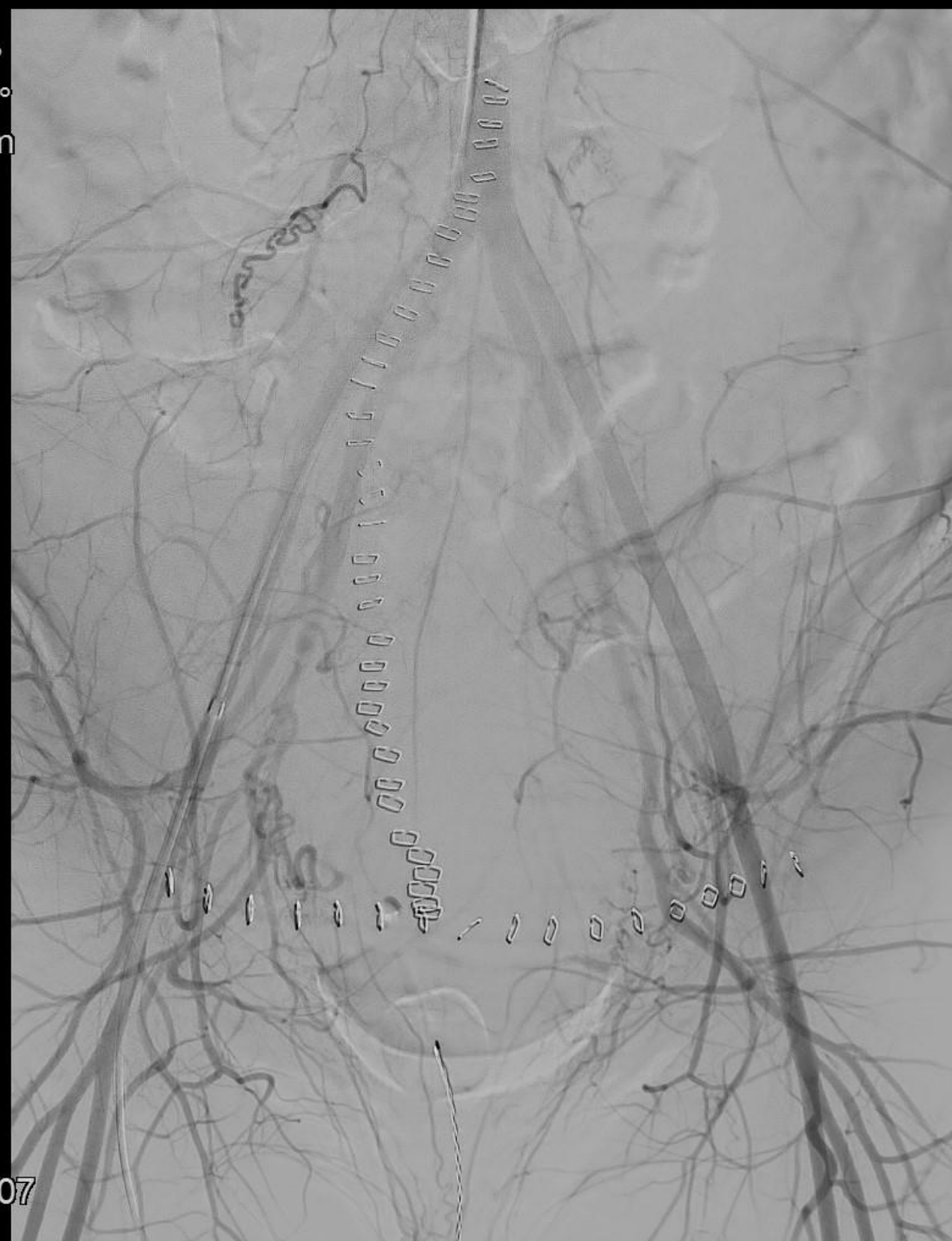

0:00
5:50
23:18:07

Angiografi og embolisering

- Ekstravasation svt. a. uterina dxt.
- Efterfølgende embolisering og hæmostase

Rot -0°
Ang +0°
FD 48 cm

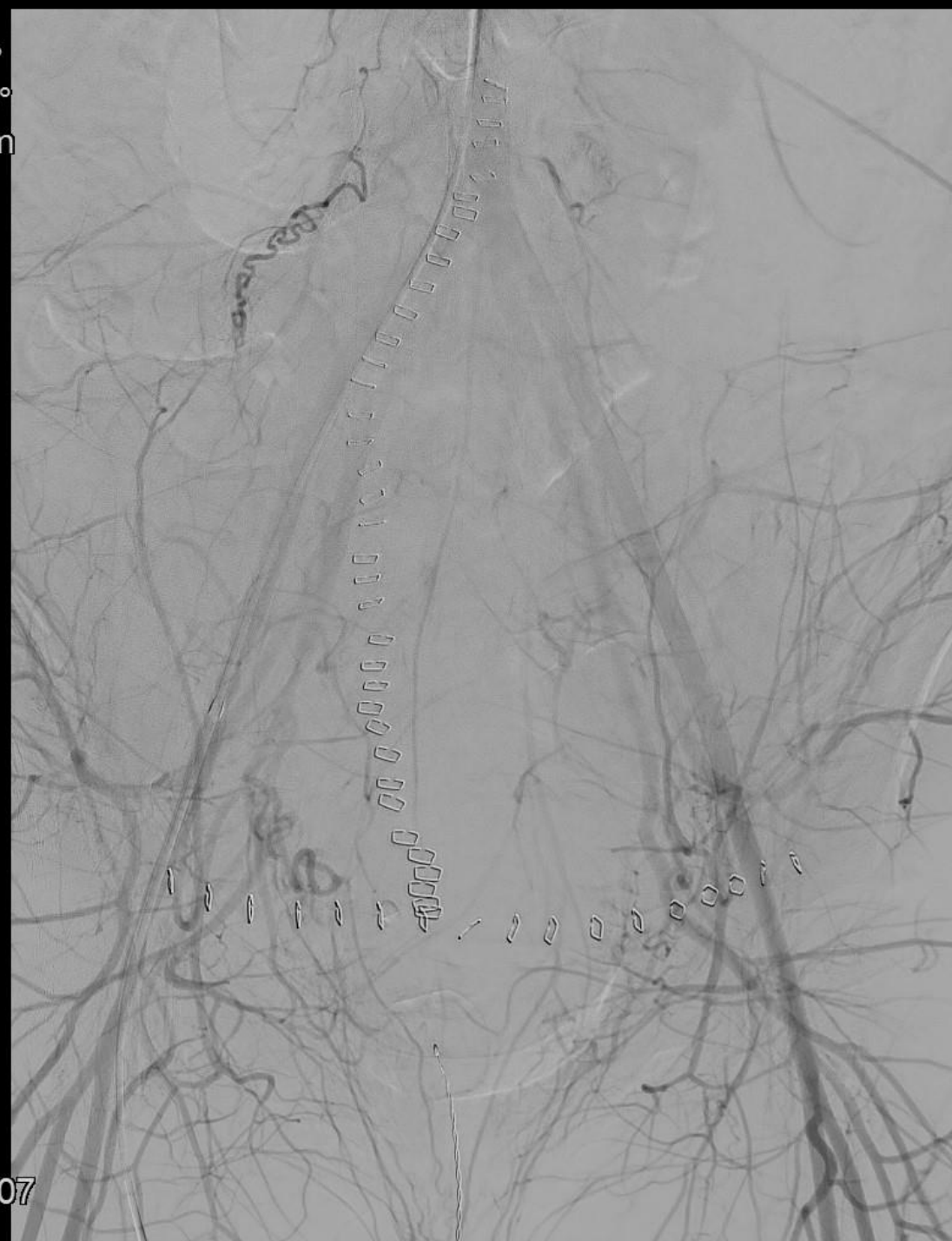


0:00
6:00
23:18:07

Angiografi og embolisering

- Ekstravasation svt. a. uterina dxt.
- Efterfølgende embolisering og hæmostase

Rot -0°
Ang +0°
FD 48 cm

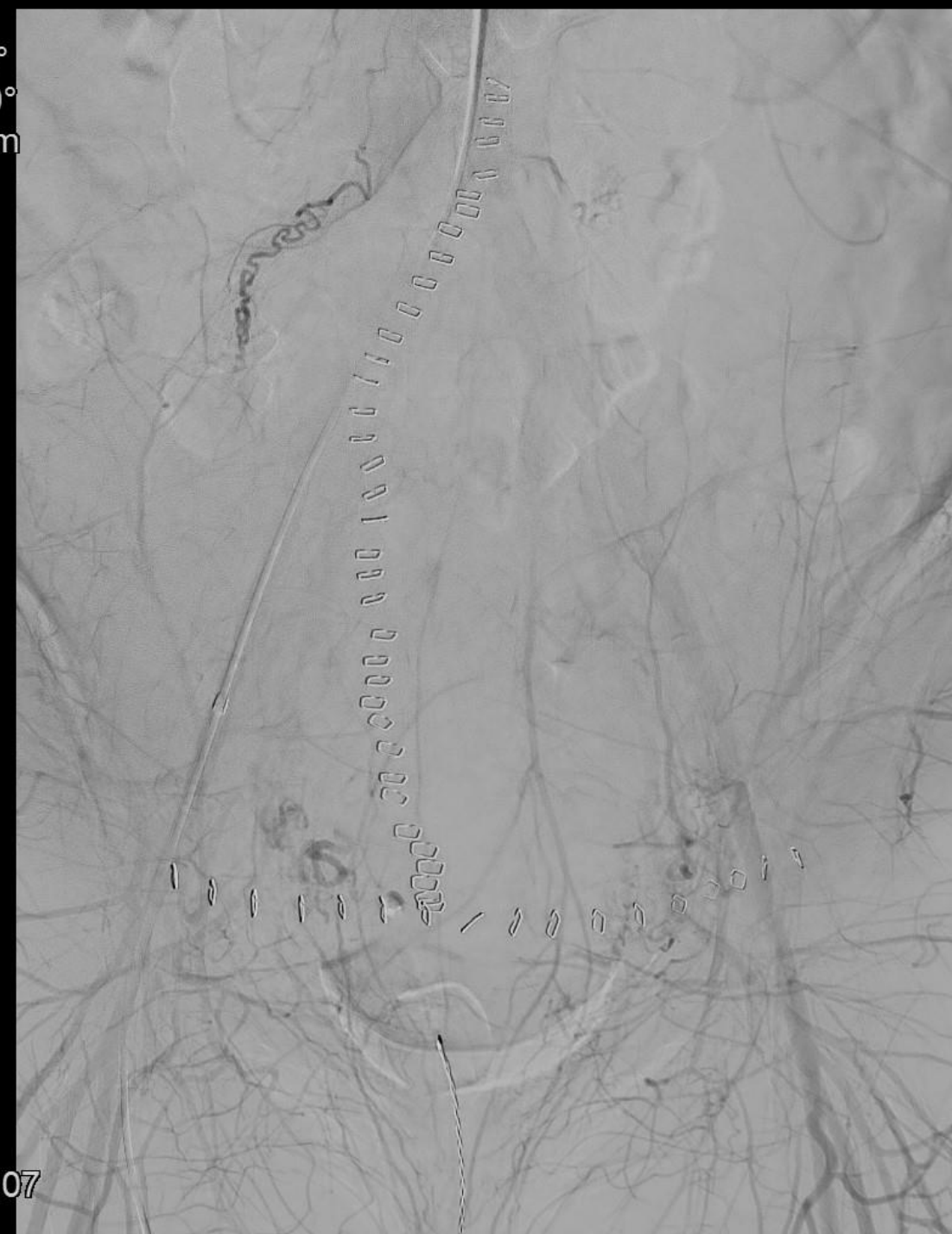


0:00
7:00
23:18:07

Angiografi og embolisering

- Ekstravasation svt. a. uterina dxt.
- Efterfølgende embolisering og hæmostase

Rot -0°
Ang +0°
FD 48 cm

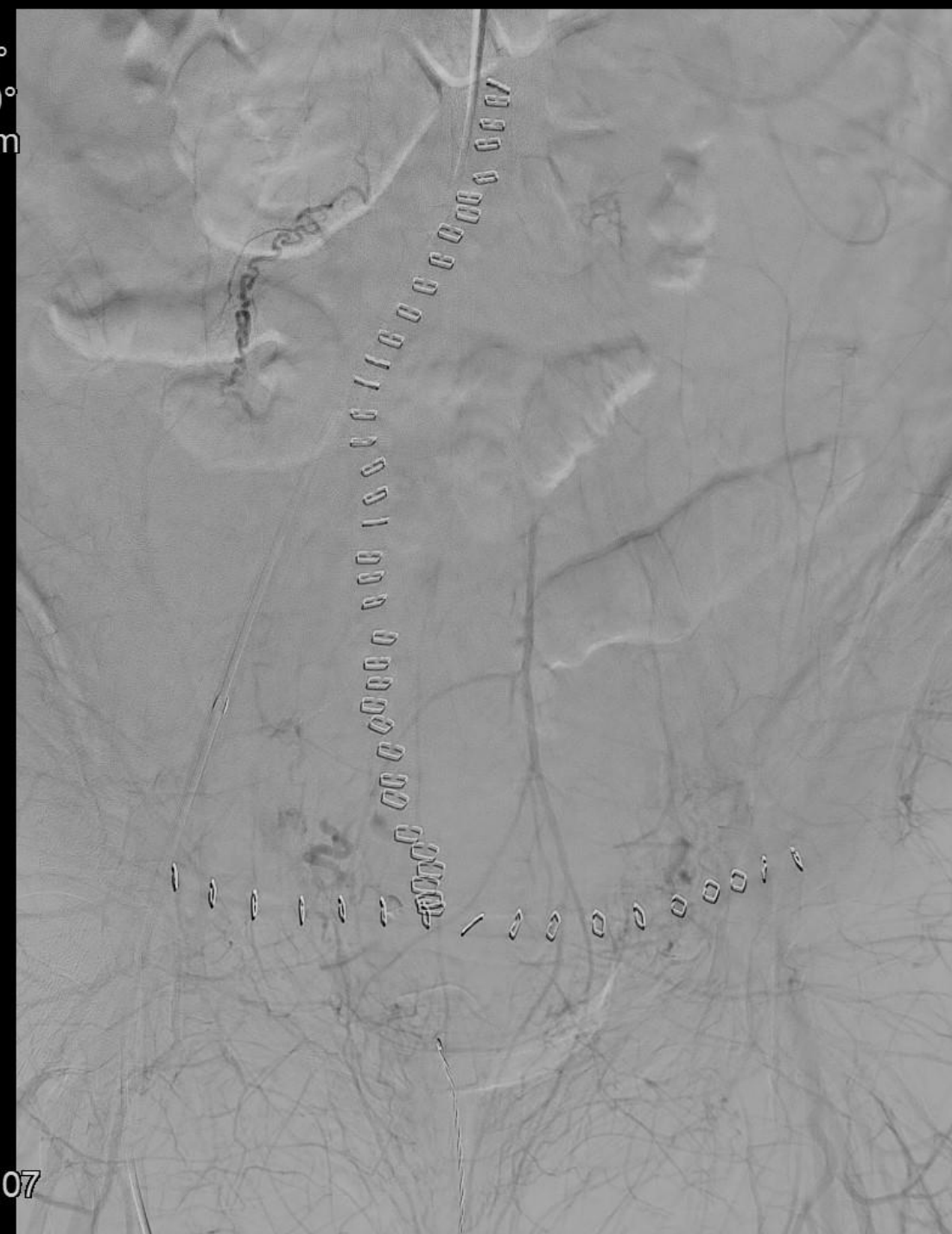


0:00
8:00
23:18:07

Angiografi og embolisering

- Ekstravasation svt. a. uterina dxt.
- Efterfølgende embolisering og hæmostase

Rot -0°
Ang +0°
FD 48 cm



0:00
9:00
23:18:07

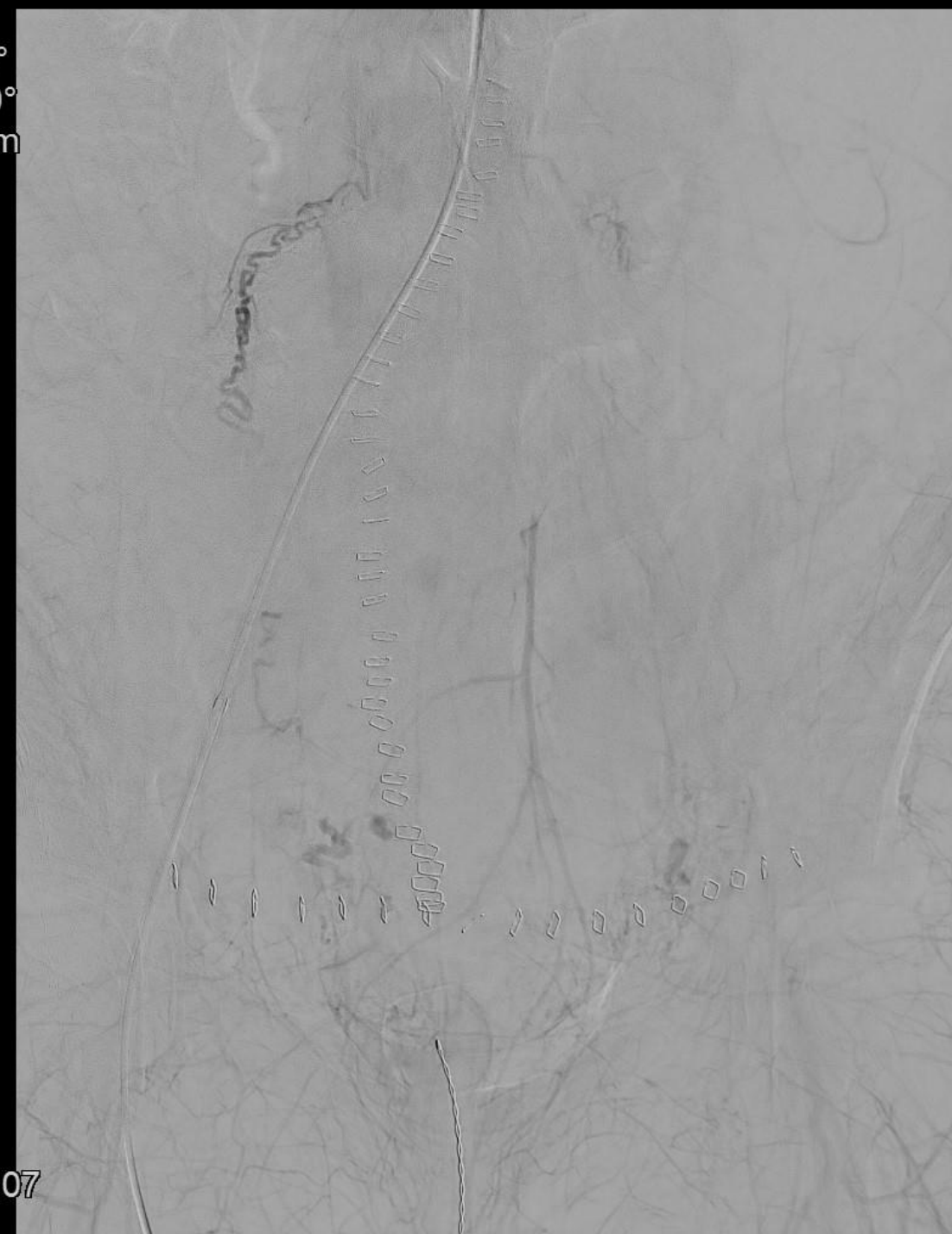
Angiografi og embolisering

- Ekstravasation svt. a. uterina dxt.
- Efterfølgende embolisering og hæmostase

Rot -0°
Ang +0°
FD 48 cm



0:00
10:00
23:18:07



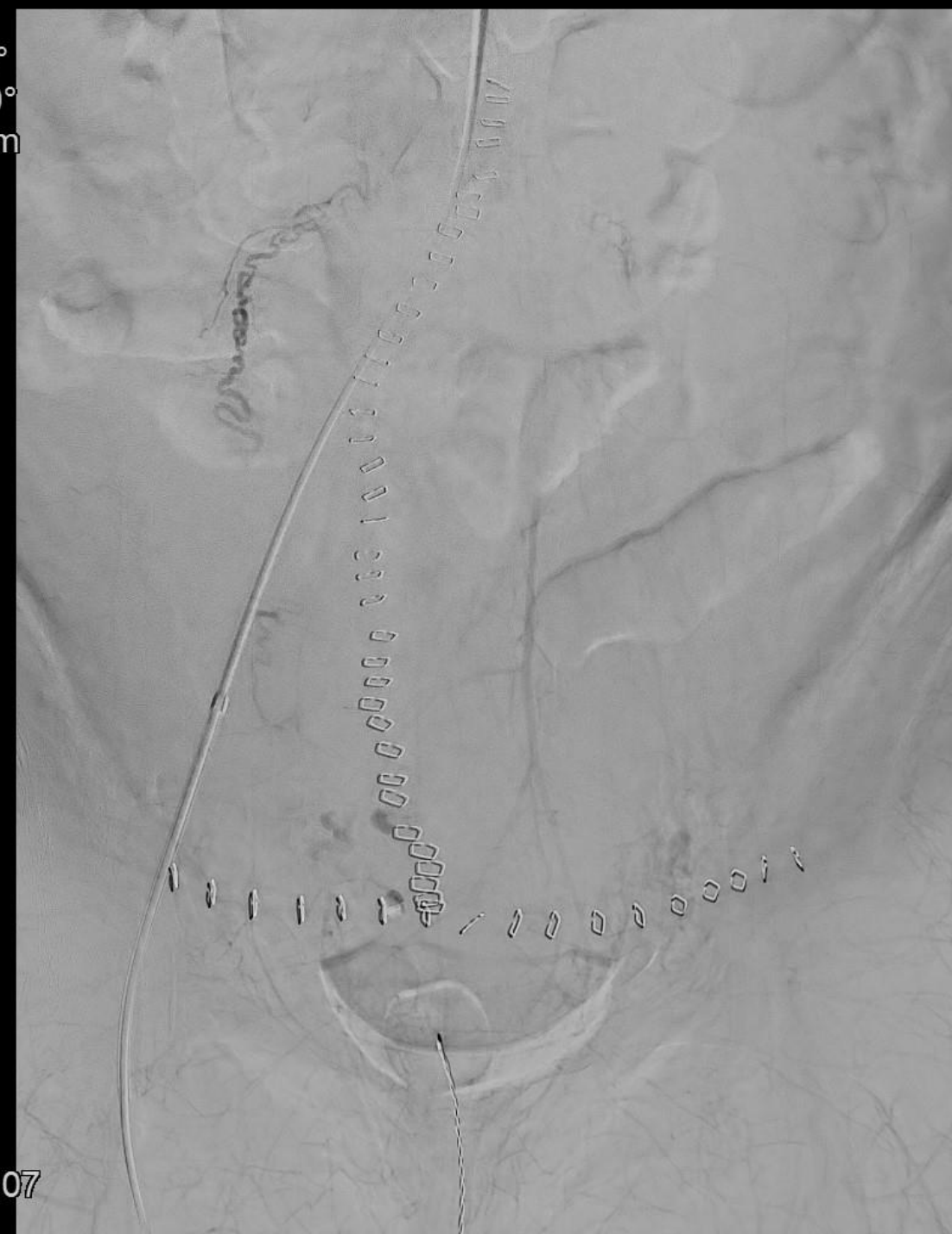Angiografi og embolisering

- Ekstravasation svt. a. uterina dxt.
- Efterfølgende embolisering og hæmostase

Rot -0°
Ang +0°
FD 48 cm



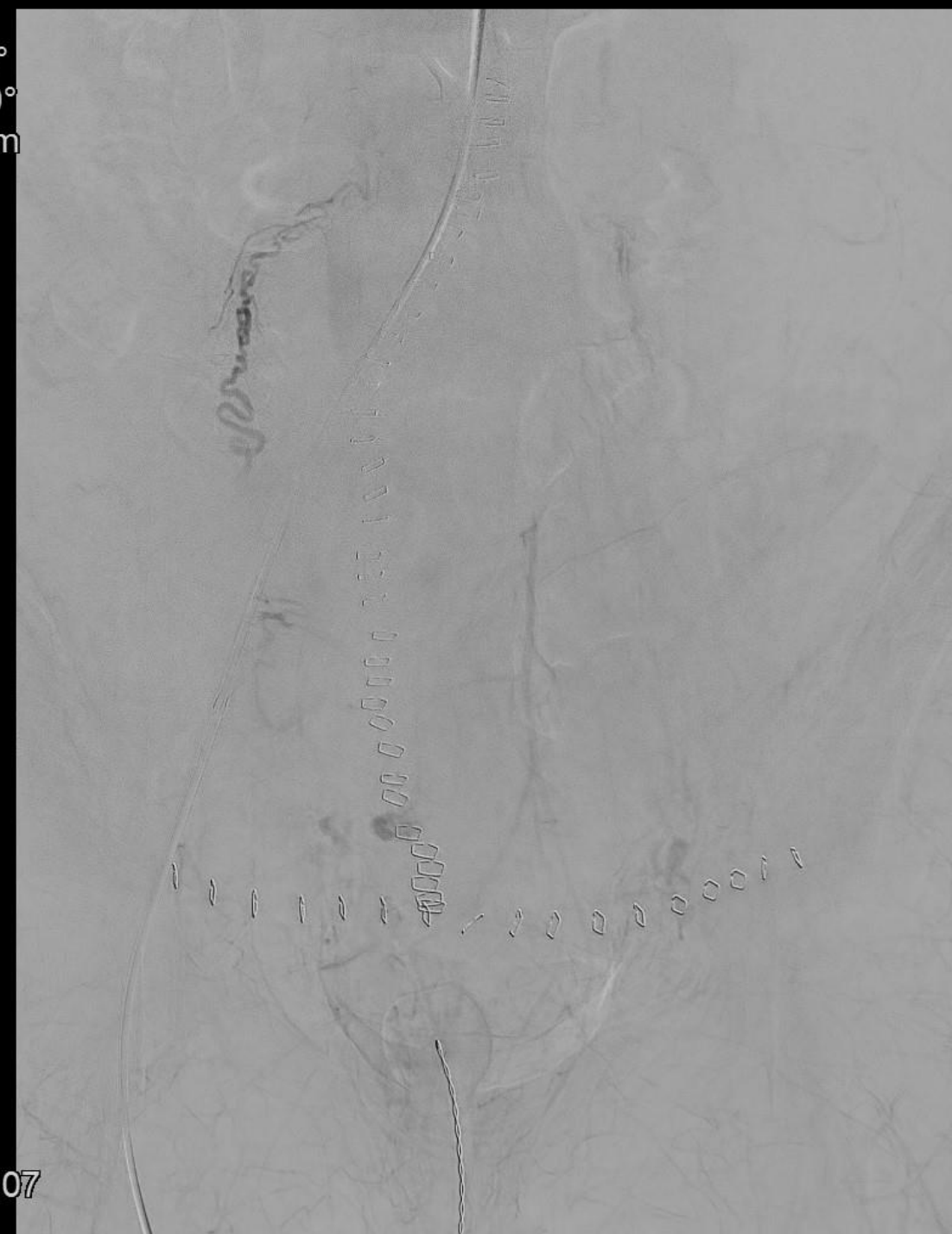0:00
11:00
23:18:07



Angiografi og embolisering

- Ekstravasation svt. a. uterina dxt.
- Efterfølgende embolisering og hæmostase

Rot -0°
Ang +0°
FD 48 cm

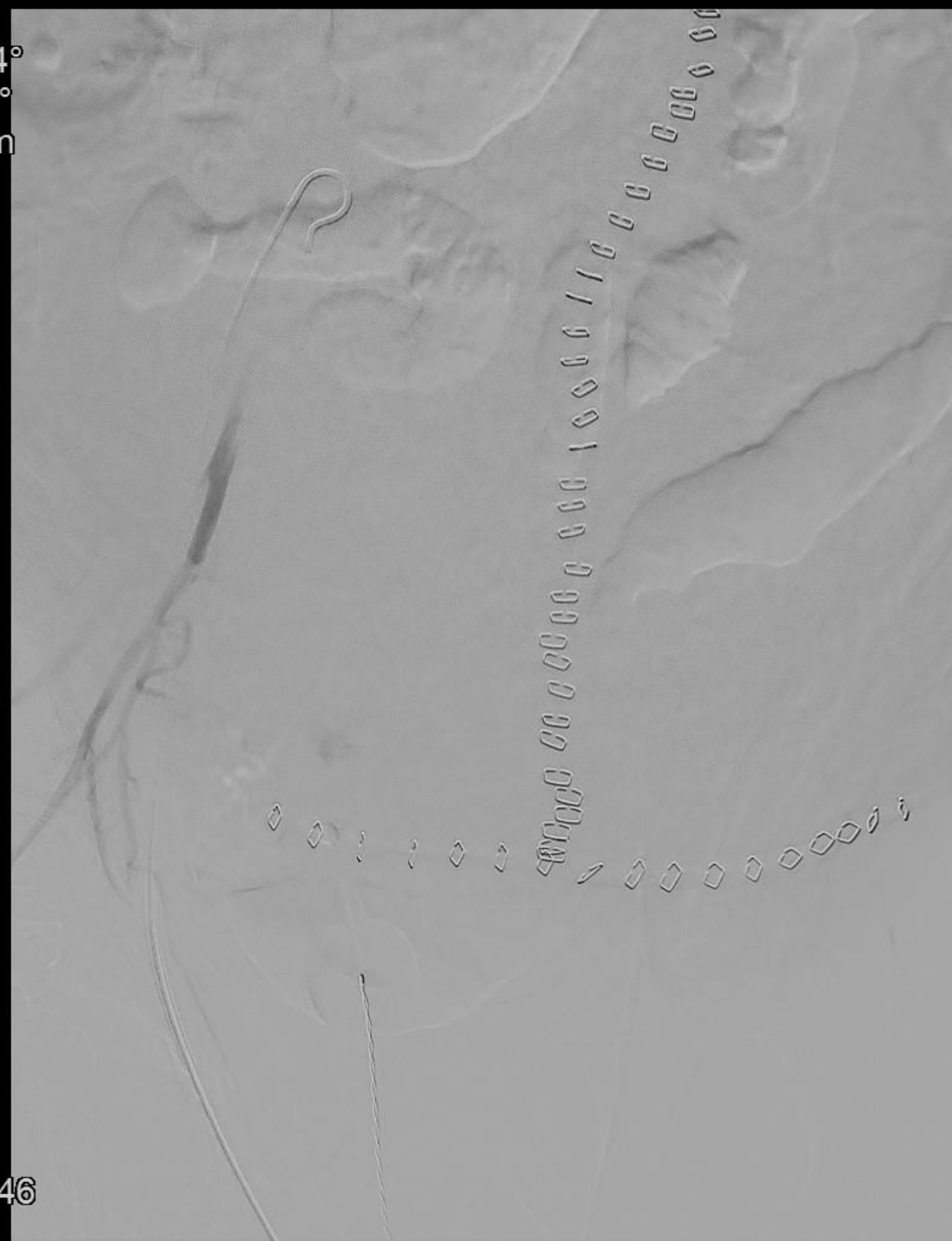


0:00
13:00
23:18:07

Angiografi og embolisering

- Ekstravasation svt. a. uterina dxt.
- Efterfølgende embolisering og hæmostase

Rot -24°
Ang +1°
FD 48 cm

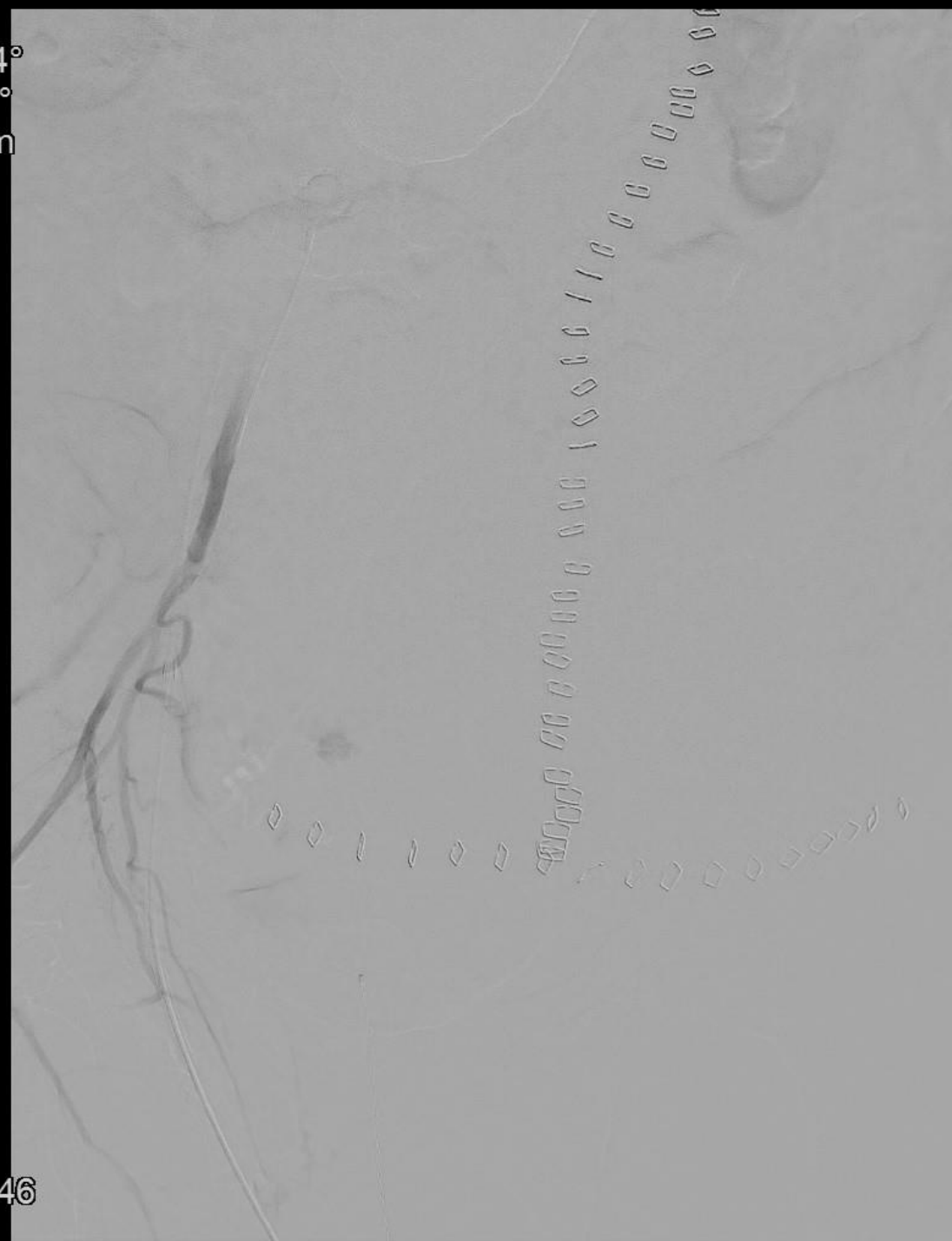

0:00
2:00
23:24:46

Angiografi og embolisering

- Ekstravasation svt. a. uterina dxt.
- Efterfølgende embolisering og hæmostase

Rot -24°
Ang +1°
FD 48 cm

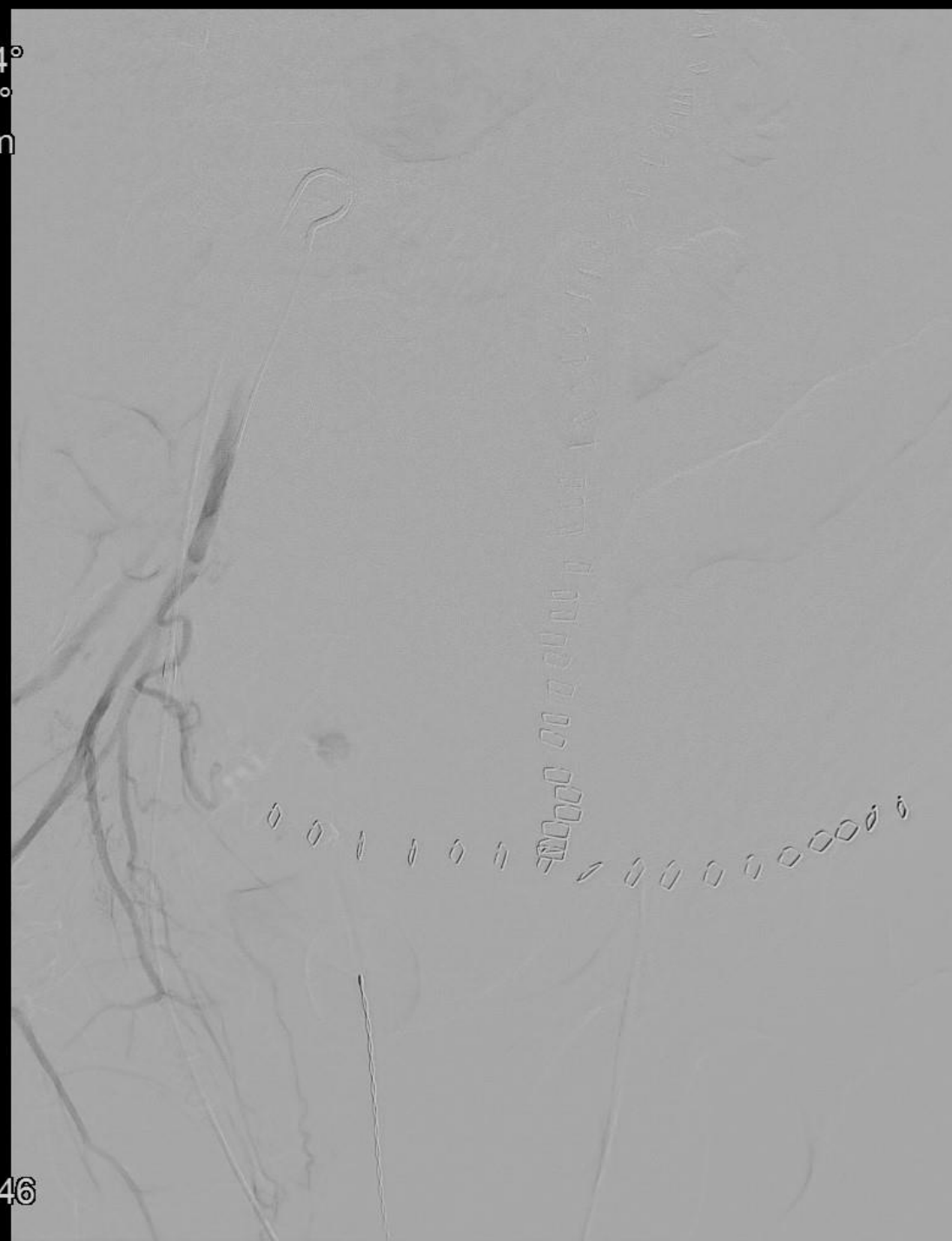

0:00
2:50
23:24:46

Angiografi og embolisering

- Ekstravasation svt. a. uterina dxt.
- Efterfølgende embolisering og hæmostase

Rot -24°
Ang +1°
FD 48 cm

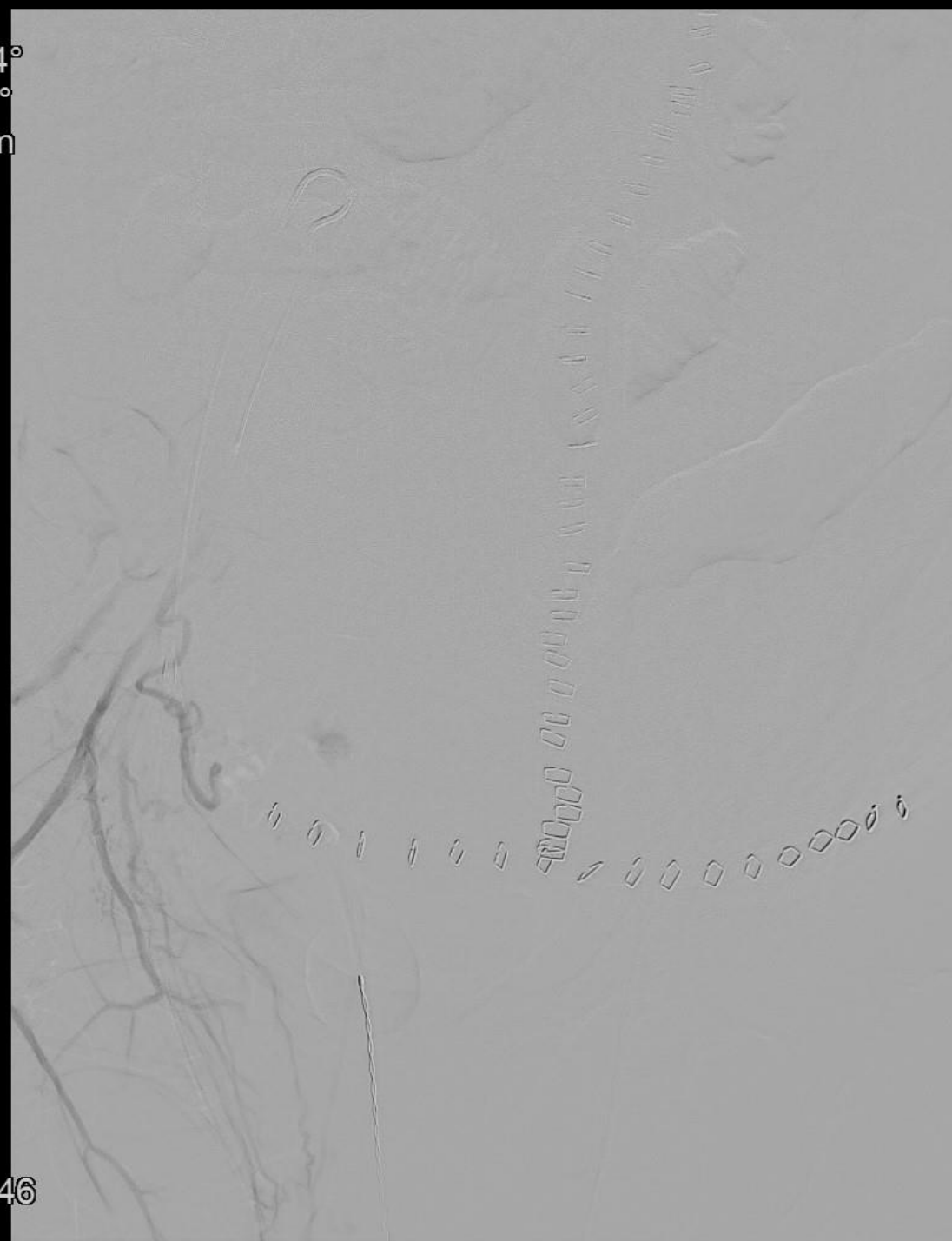

0:00
3:00
23:24:46

Angiografi og embolisering

- Ekstravasation svt. a. uterina dxt.
- Efterfølgende embolisering og hæmostase

Rot -24°
Ang +1°
FD 48 cm



0:00
3:50
23:24:46

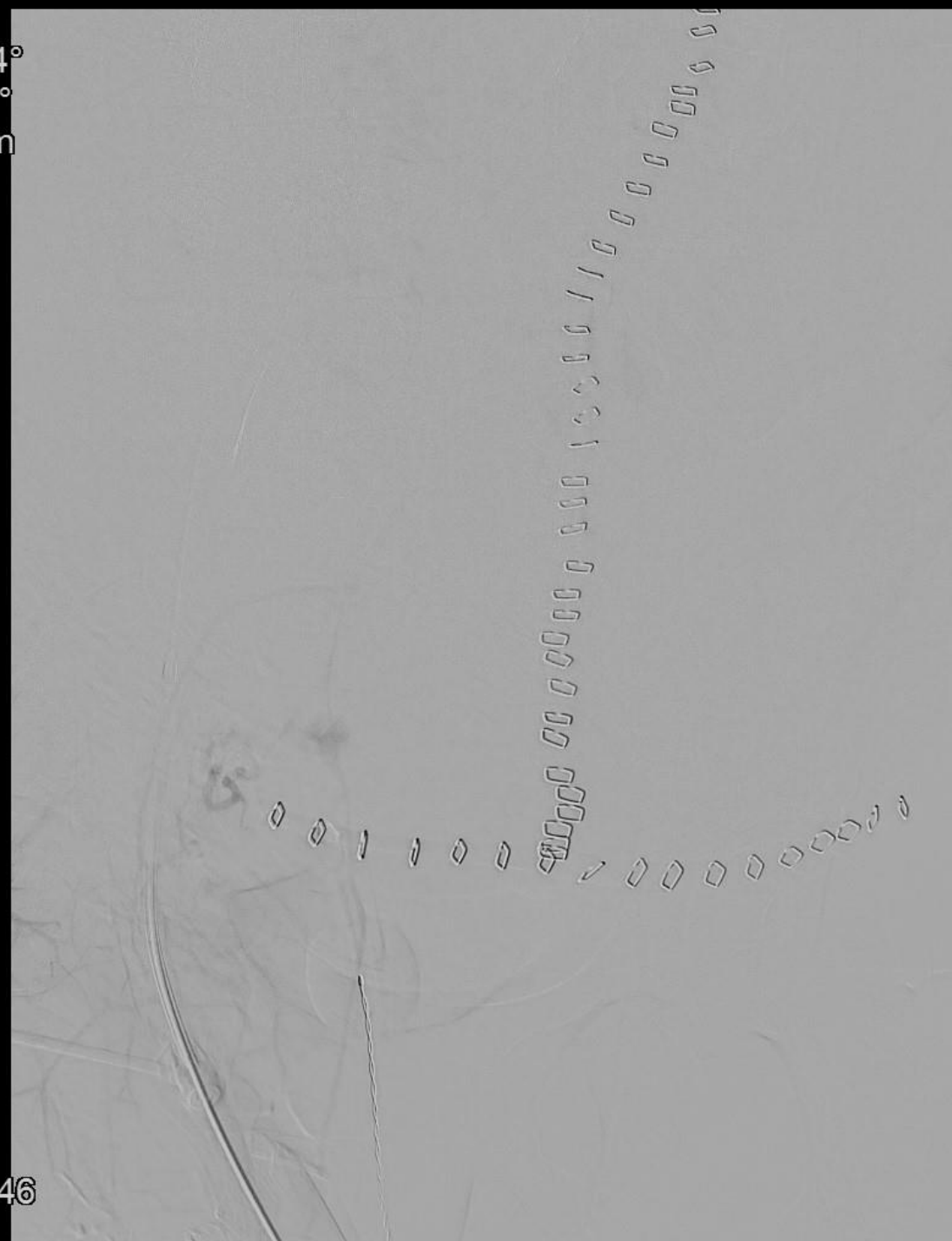
Angiografi og embolisering

- Ekstravasation svt. a. uterina dxt.
- Efterfølgende embolisering og hæmostase

Rot -24°
Ang +1°
FD 48 cm



0:00
5:50
23:24:46



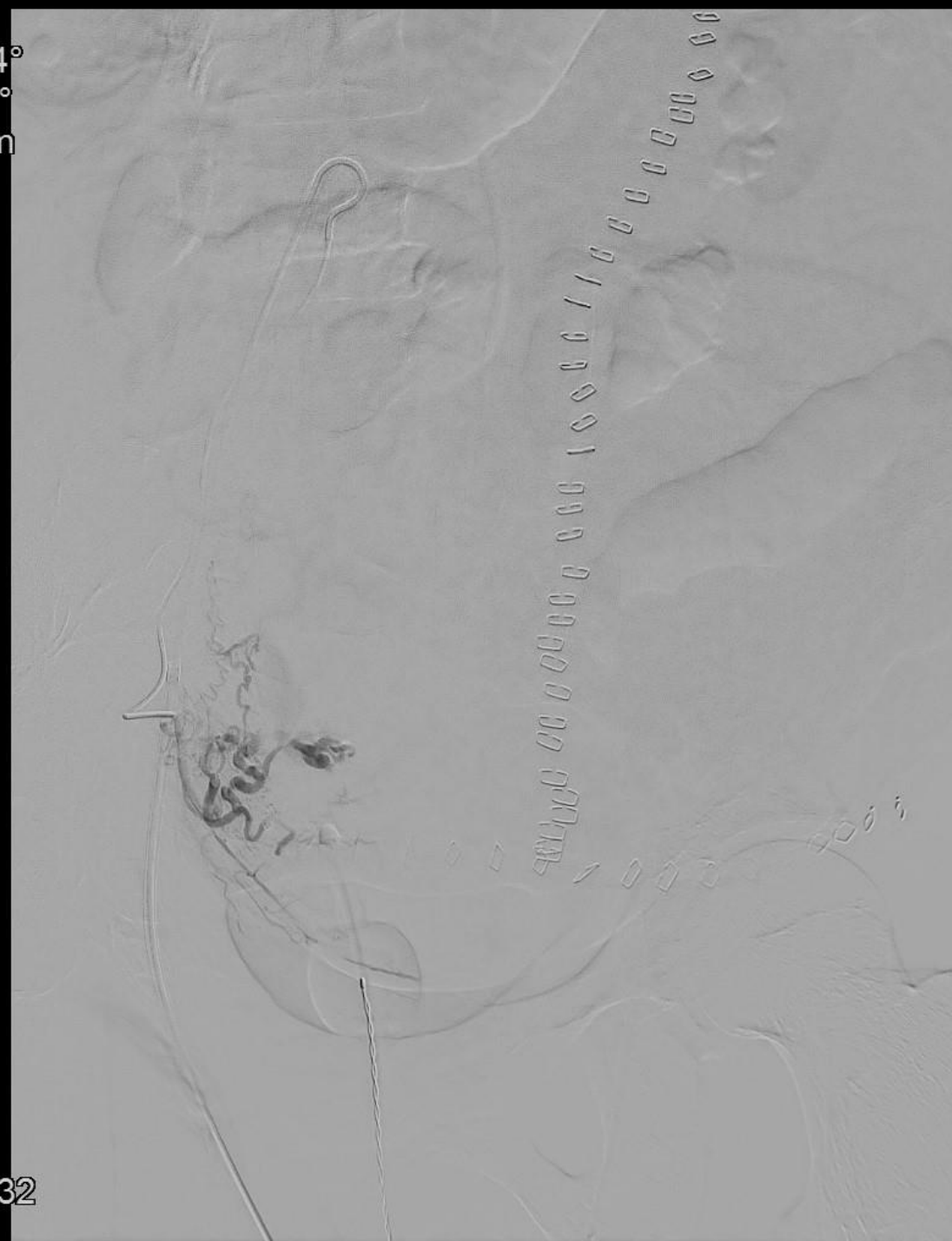
Angiografi og embolisering

- Ekstravasation svt. a. uterina dxt.
- Efterfølgende embolisering og hæmostase

Rot -24°
Ang +1°
FD 48 cm



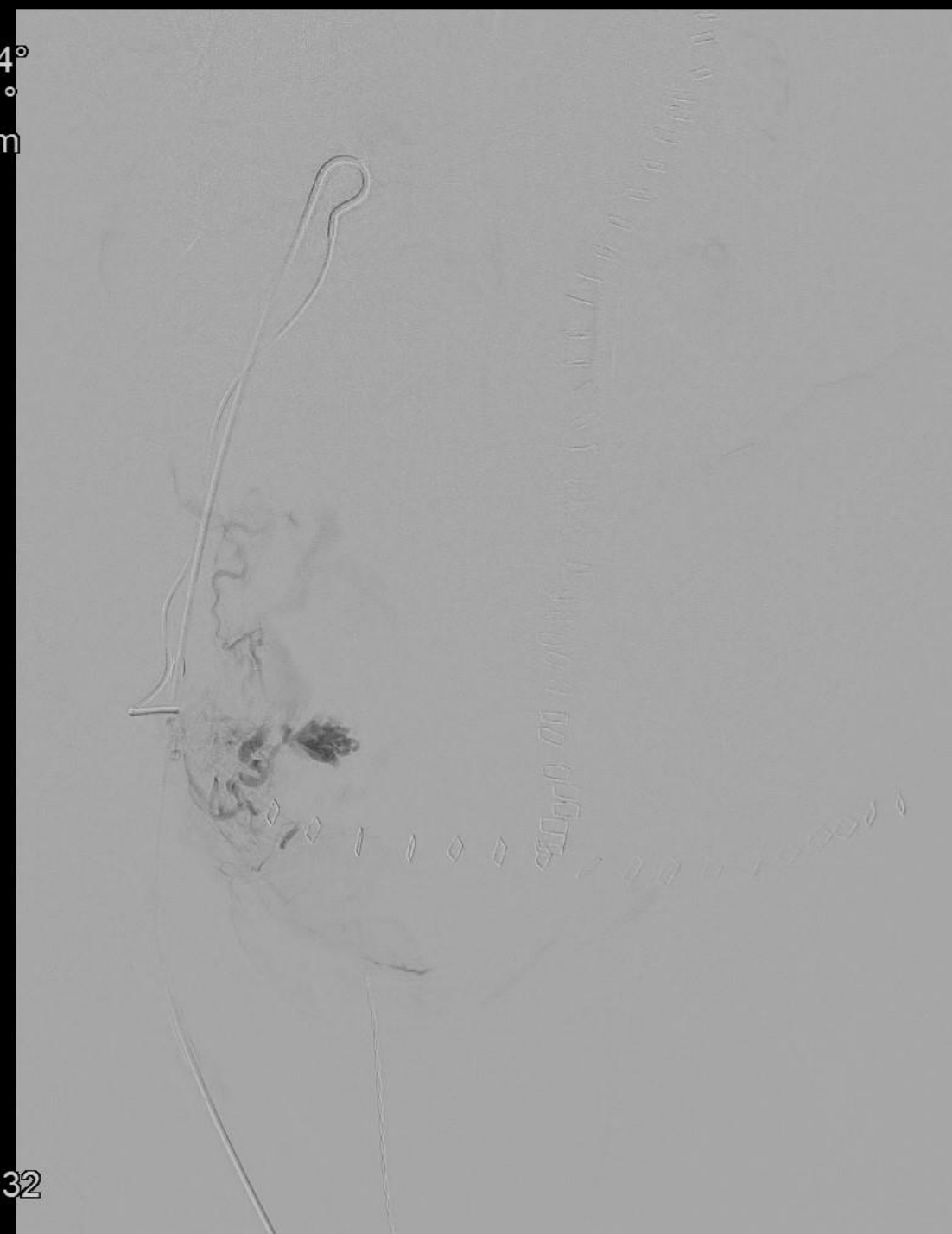
0:00
7:00
23:27:32



Angiografi og embolisering

- Ekstravasation svt. a. uterina dxt.
- Efterfølgende embolisering og hæmostase

Rot -24°
Ang +1°
FD 48 cm



0:00
10:00
23:27:32

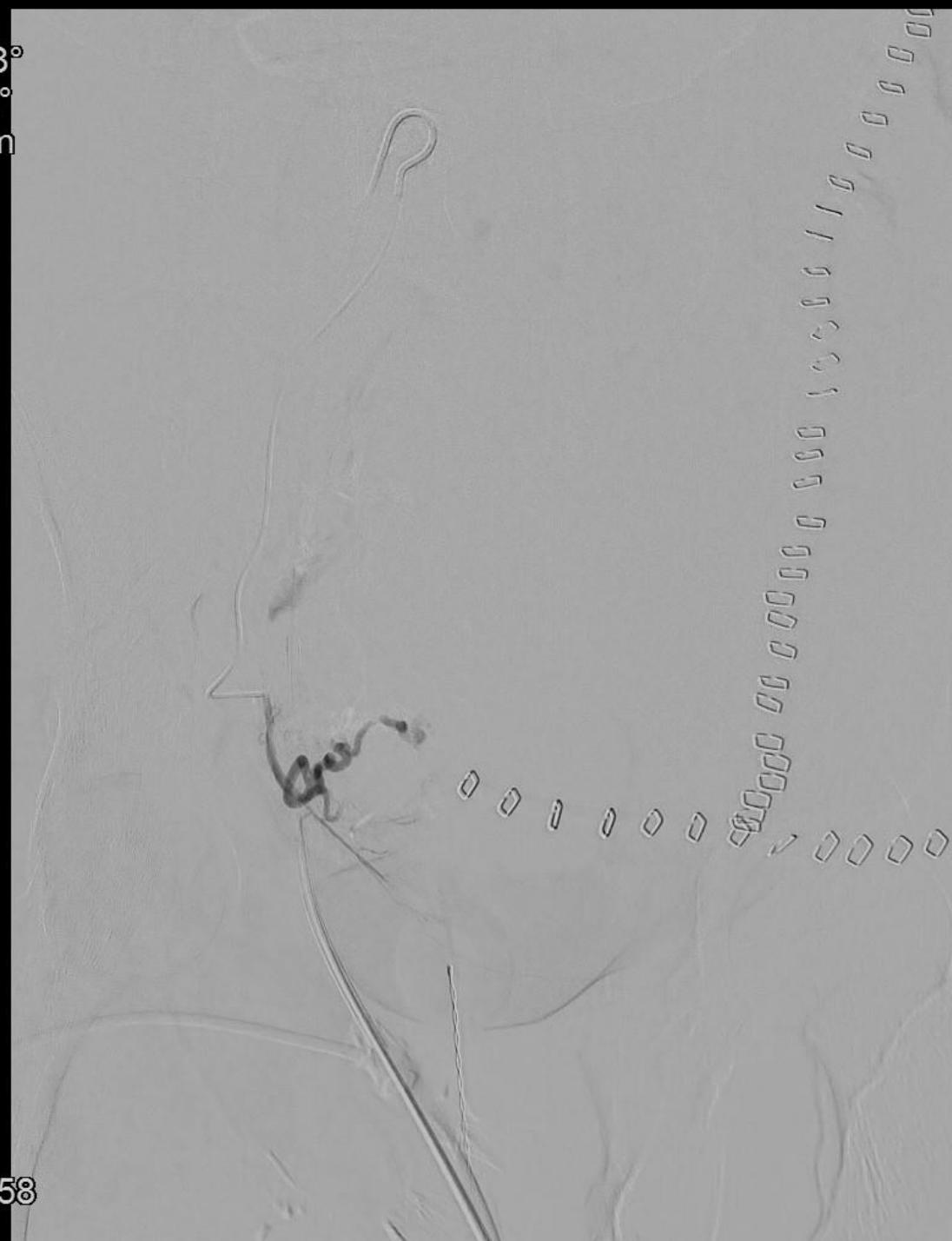
Angiografi og embolisering

- Ekstravasation svt. a. uterina dxt.
- Efterfølgende embolisering og hæmostase

Rot -38°
Ang +2°
FD 48 cm



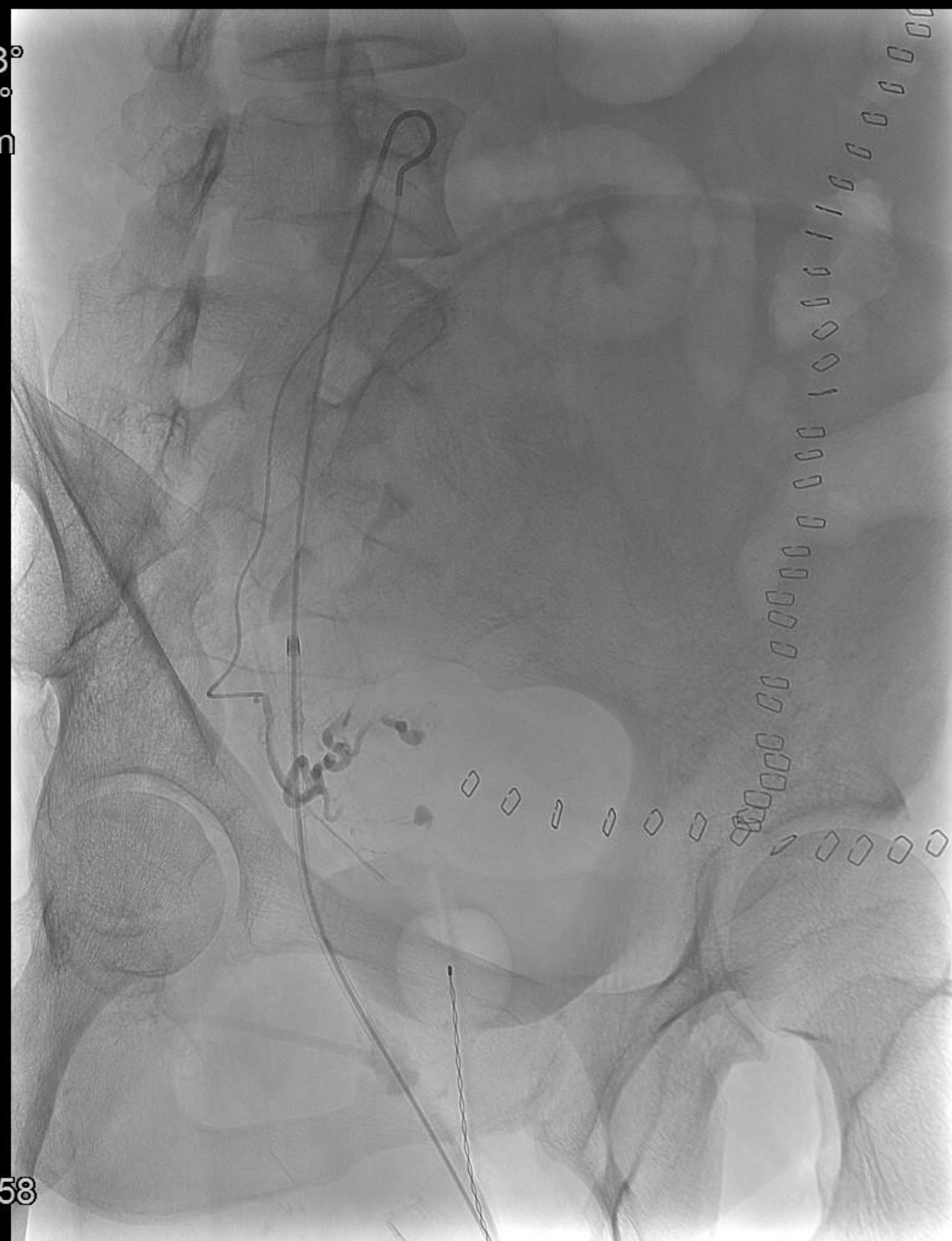0:00
5:50
23:27:58



Angiografi og embolisering

- Ekstravasation svt. a. uterina dxt.
- Efterfølgende embolisering og hæmostase

Rot -38°
Ang +2°
FD 48 cm



□ 5:50
» 23:27:58

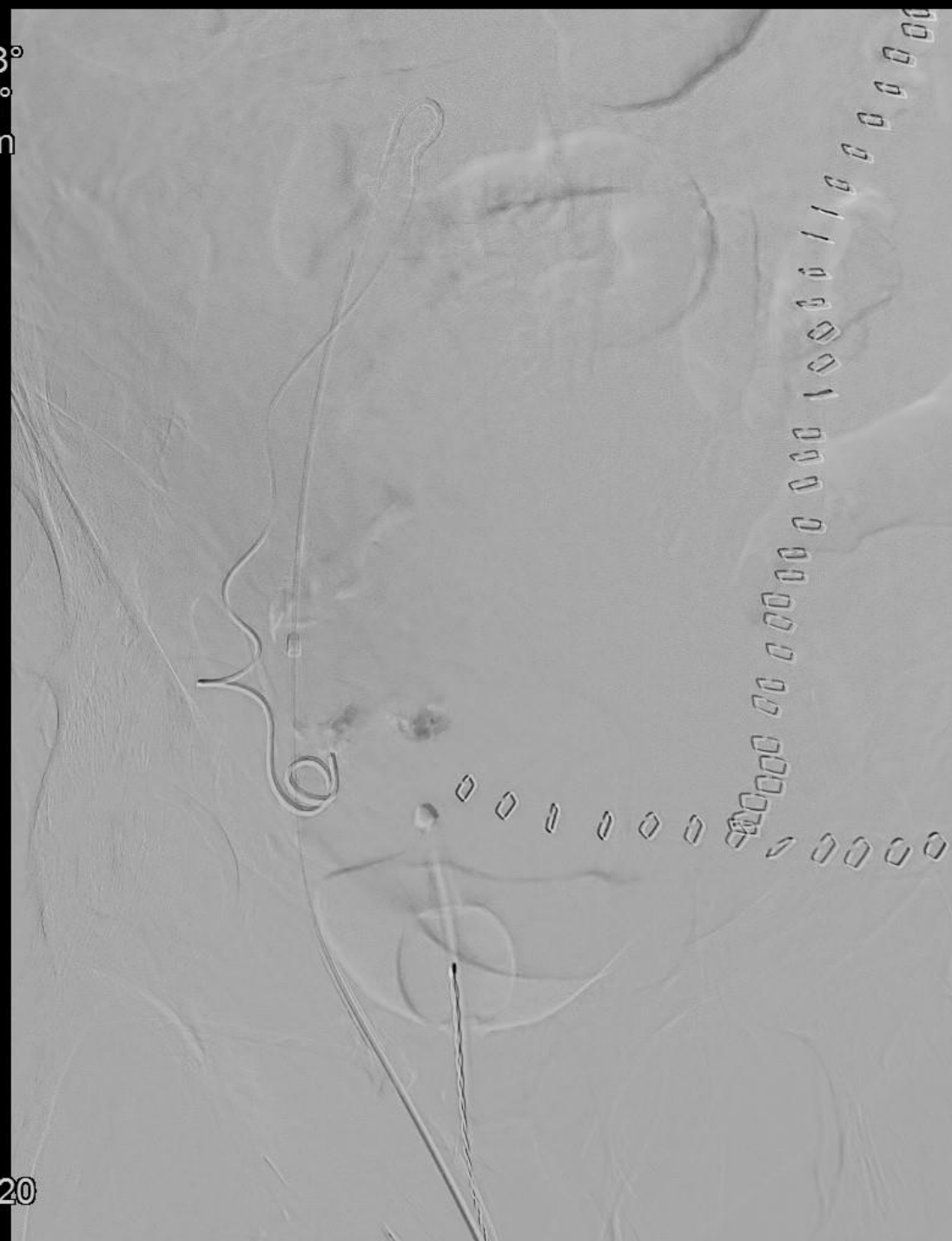
Angiografi og embolisering

- Ekstravasation svt. a. uterina dxt.
- Efterfølgende embolisering og hæmostase

Rot -38°
Ang +2°
FD 48 cm



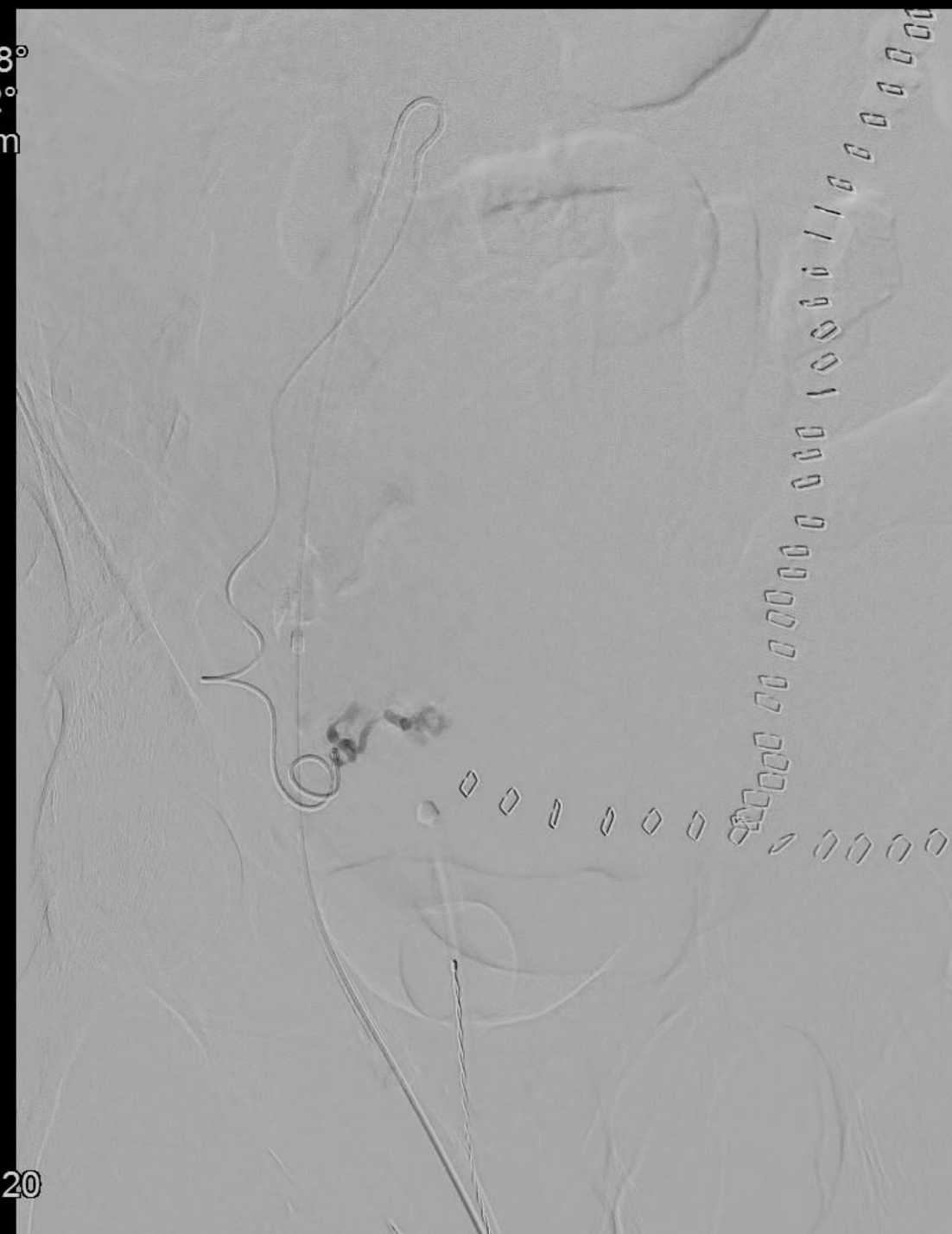0:00
2:50
23:30:20



Angiografi og embolisering

- Ekstravasation svt. a. uterina dxt.
- Efterfølgende embolisering og hæmostase

Rot -38°
Ang +2°
FD 48 cm



0:00
3:00
23:30:20

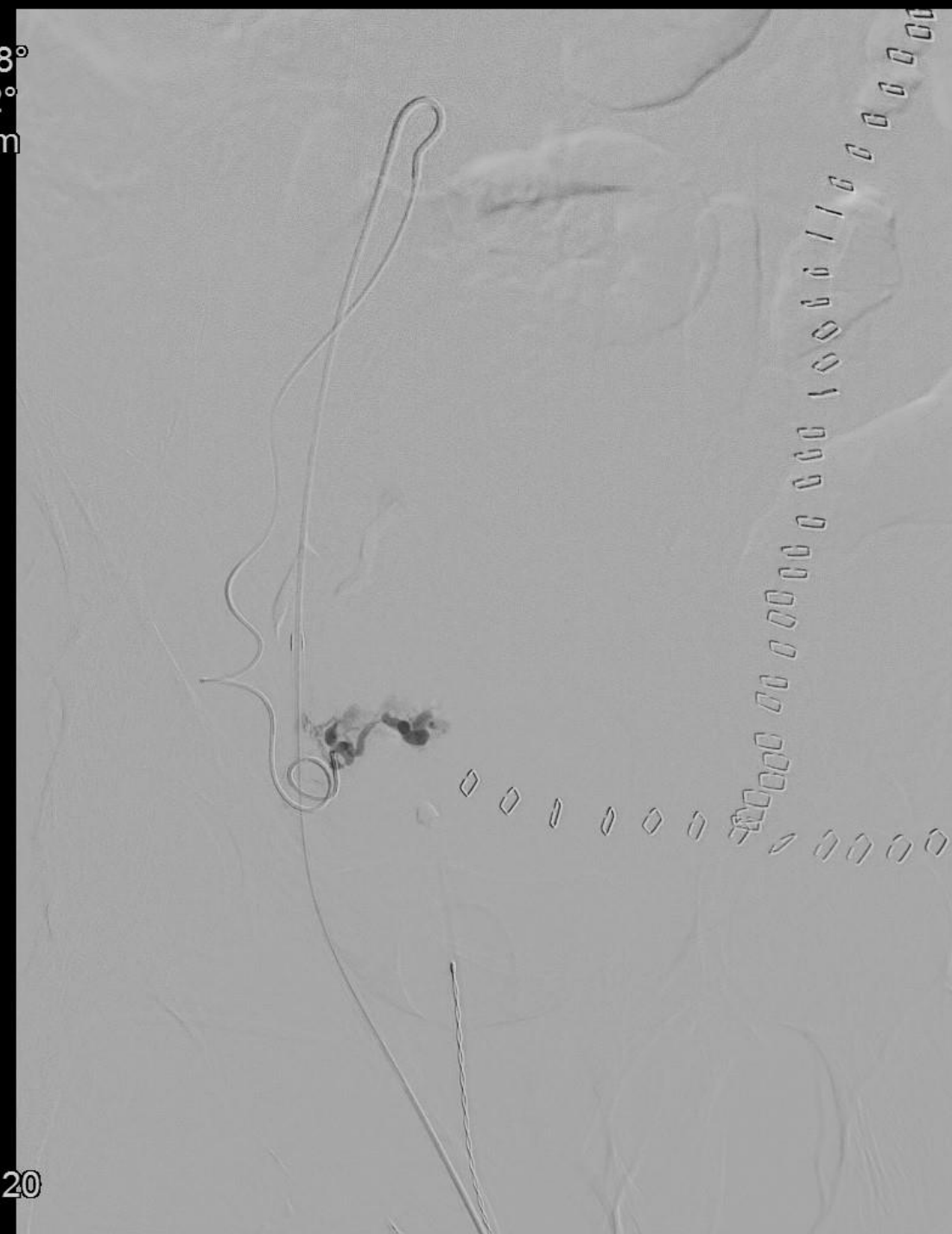Angiografi og embolisering

- Ekstravasation svt. a. uterina dxt.
- Efterfølgende embolisering og hæmostase

Rot -38°
Ang +2°
FD 48 cm



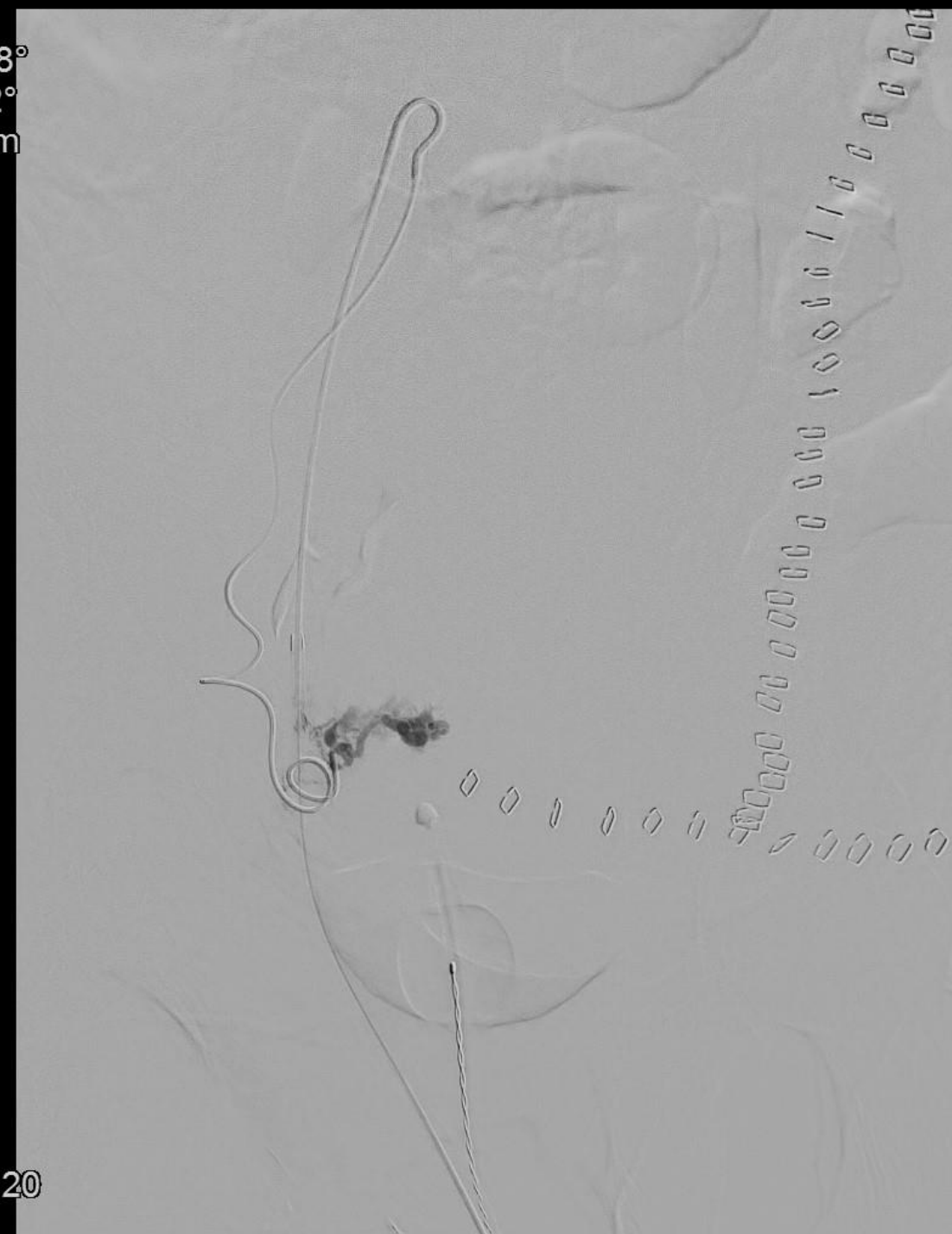0:00
3:50
23:30:20



Angiografi og embolisering

- Ekstravasation svt. a. uterina dxt.
- Efterfølgende embolisering og hæmostase

Rot -38°
Ang +2°
FD 48 cm



0:00
4:00
» 23:30:20

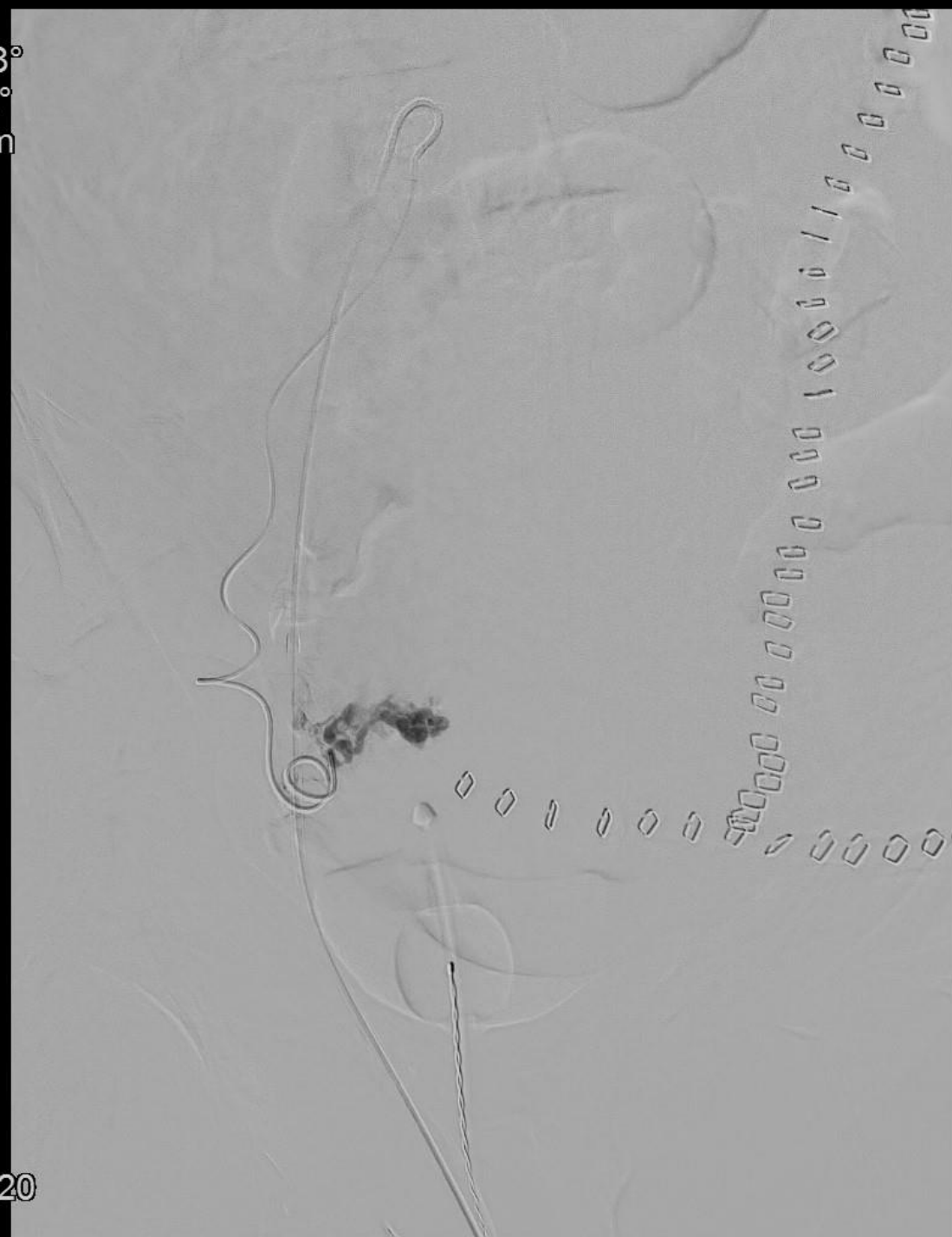Angiografi og embolisering

- Ekstravasation svt. a. uterina dxt.
- Efterfølgende embolisering og hæmostase

Rot -38°
Ang +2°
FD 48 cm



0:00
4:50
23:30:20



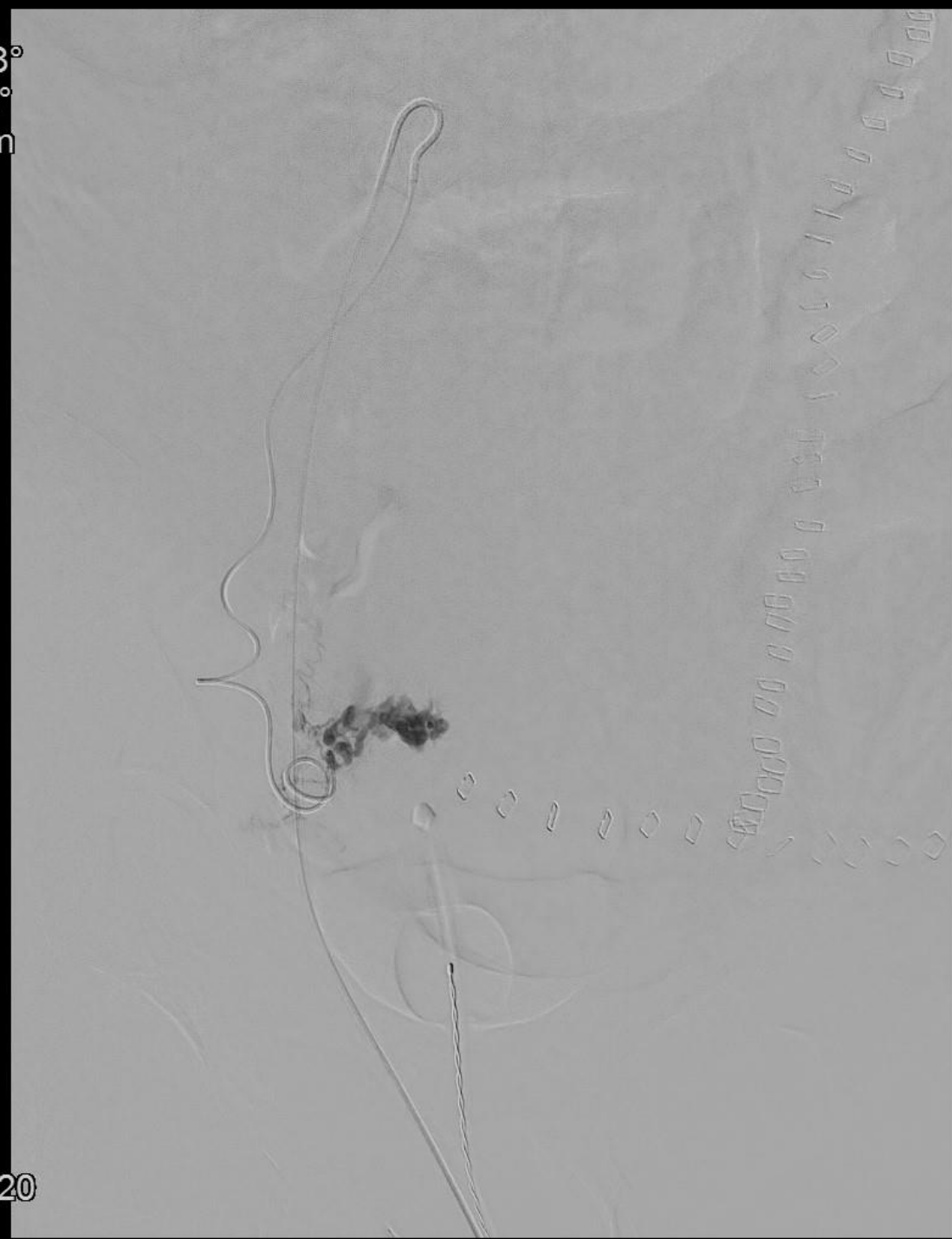
Angiografi og embolisering

- Ekstravasation svt. a. uterina dxt.
- Efterfølgende embolisering og hæmostase

Rot -38°
Ang +2°
FD 48 cm



0:00
5:00
23:30:20



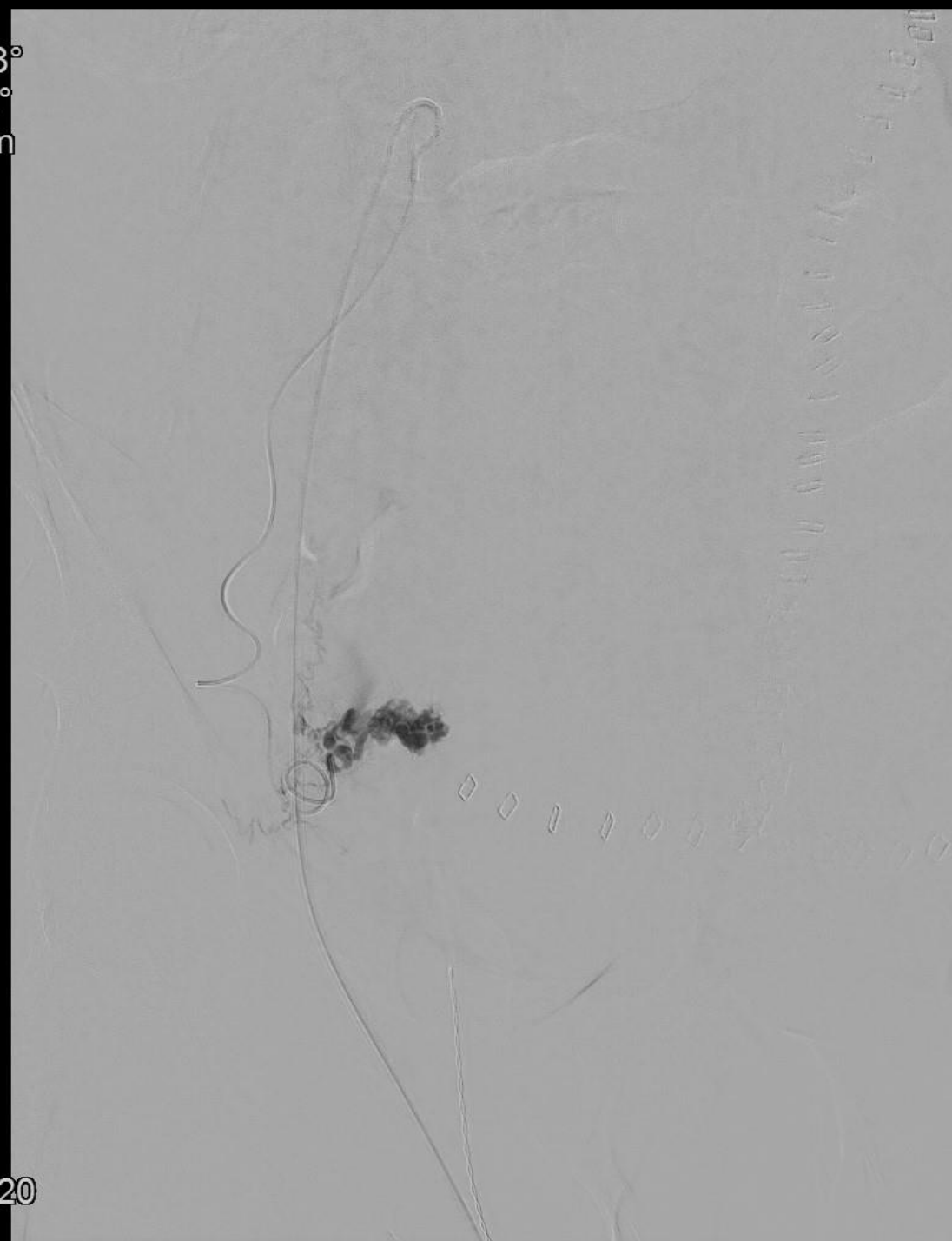
Angiografi og embolisering

- Ekstravasation svt. a. uterina dxt.
- Efterfølgende embolisering og hæmostase

Rot -38°
Ang +2°
FD 48 cm



0:00
5:50
23:30:20



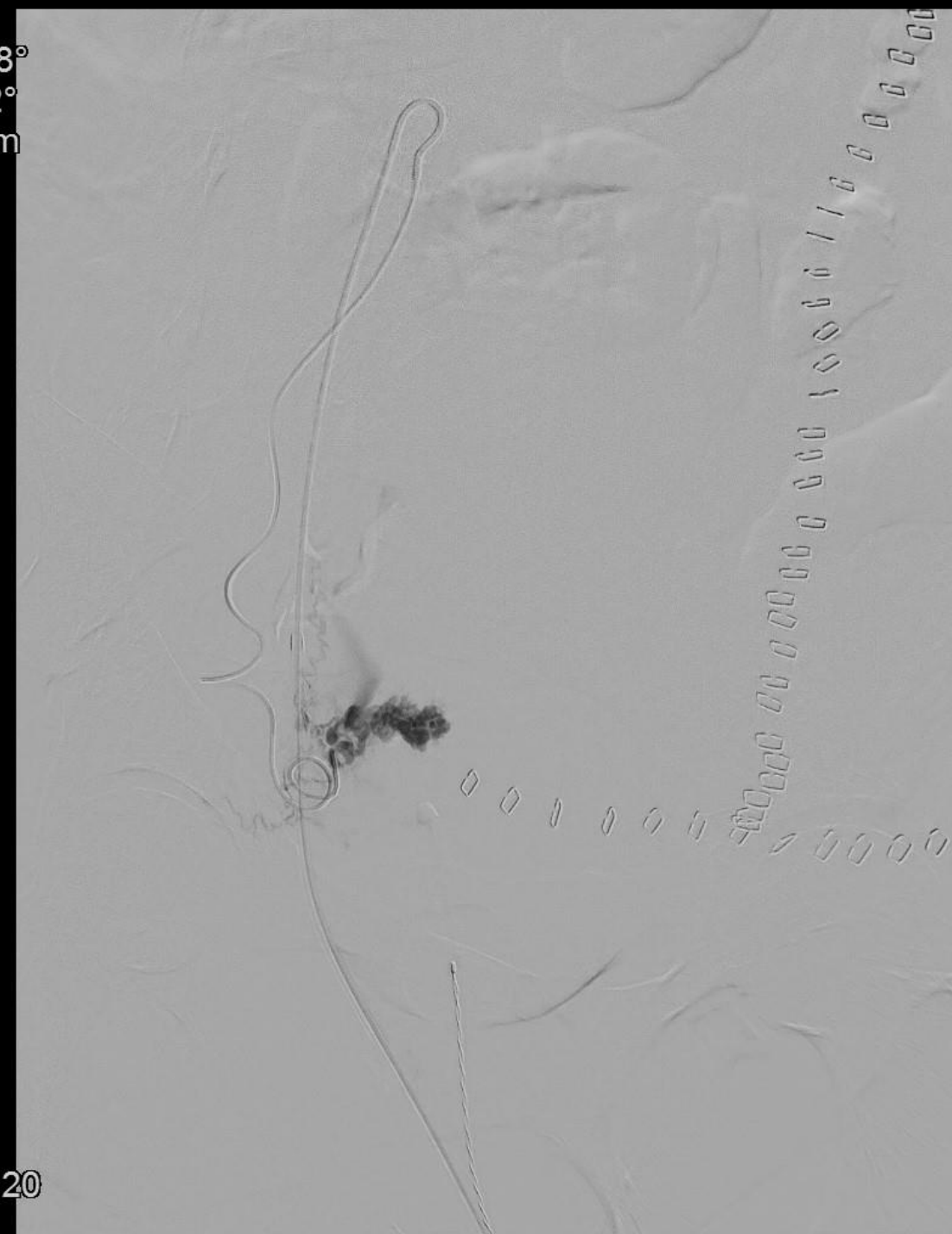
Angiografi og embolisering

- Ekstravasation svt. a. uterina dxt.
- Efterfølgende embolisering og hæmostase

Rot -38°
Ang +2°
FD 48 cm



0:00
6:00
23:30:20



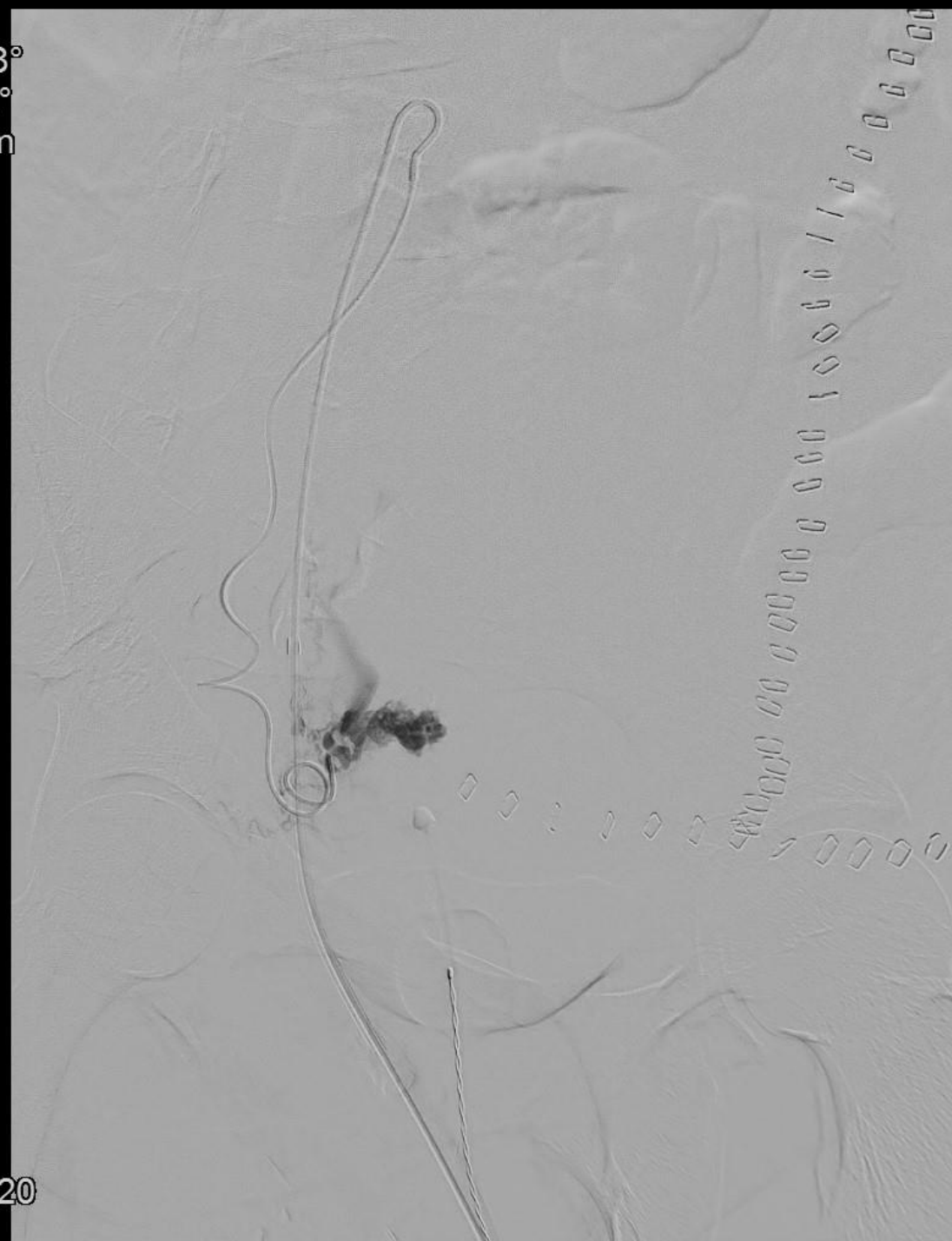
Angiografi og embolisering

- Ekstravasation svt. a. uterina dxt.
- Efterfølgende embolisering og hæmostase

Rot -38°
Ang +2°
FD 48 cm



0:00
7:00
23:30:20



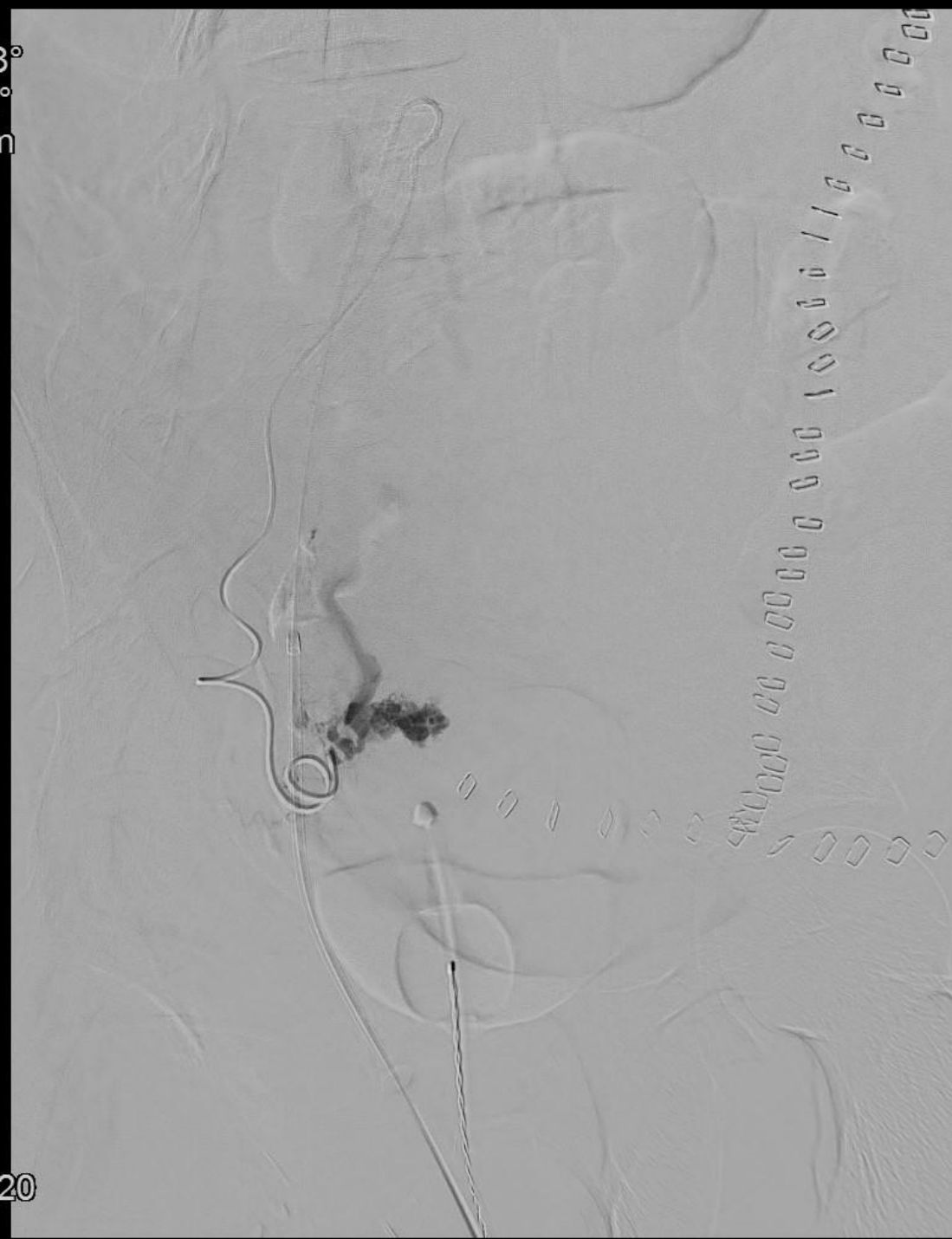
Angiografi og embolisering

- Ekstravasation svt. a. uterina dxt.
- Efterfølgende embolisering og hæmostase

Rot -38°
Ang +2°
FD 48 cm



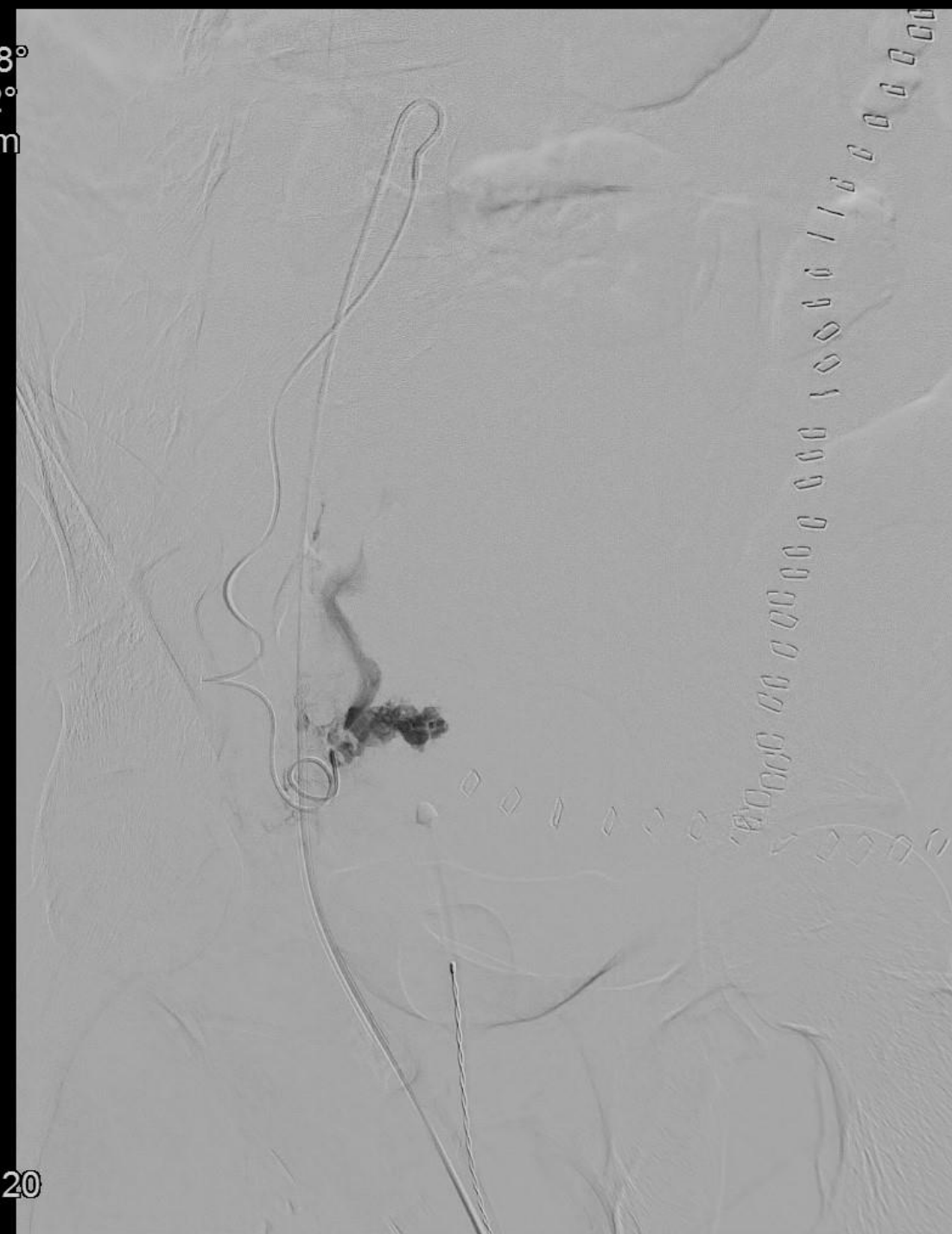0:00
8:00
23:30:20



Angiografi og embolisering

- Ekstravasation svt. a. uterina dxt.
- Efterfølgende embolisering og hæmostase

Rot -38°
Ang +2°
FD 48 cm



0:00
9:00
23:30:20

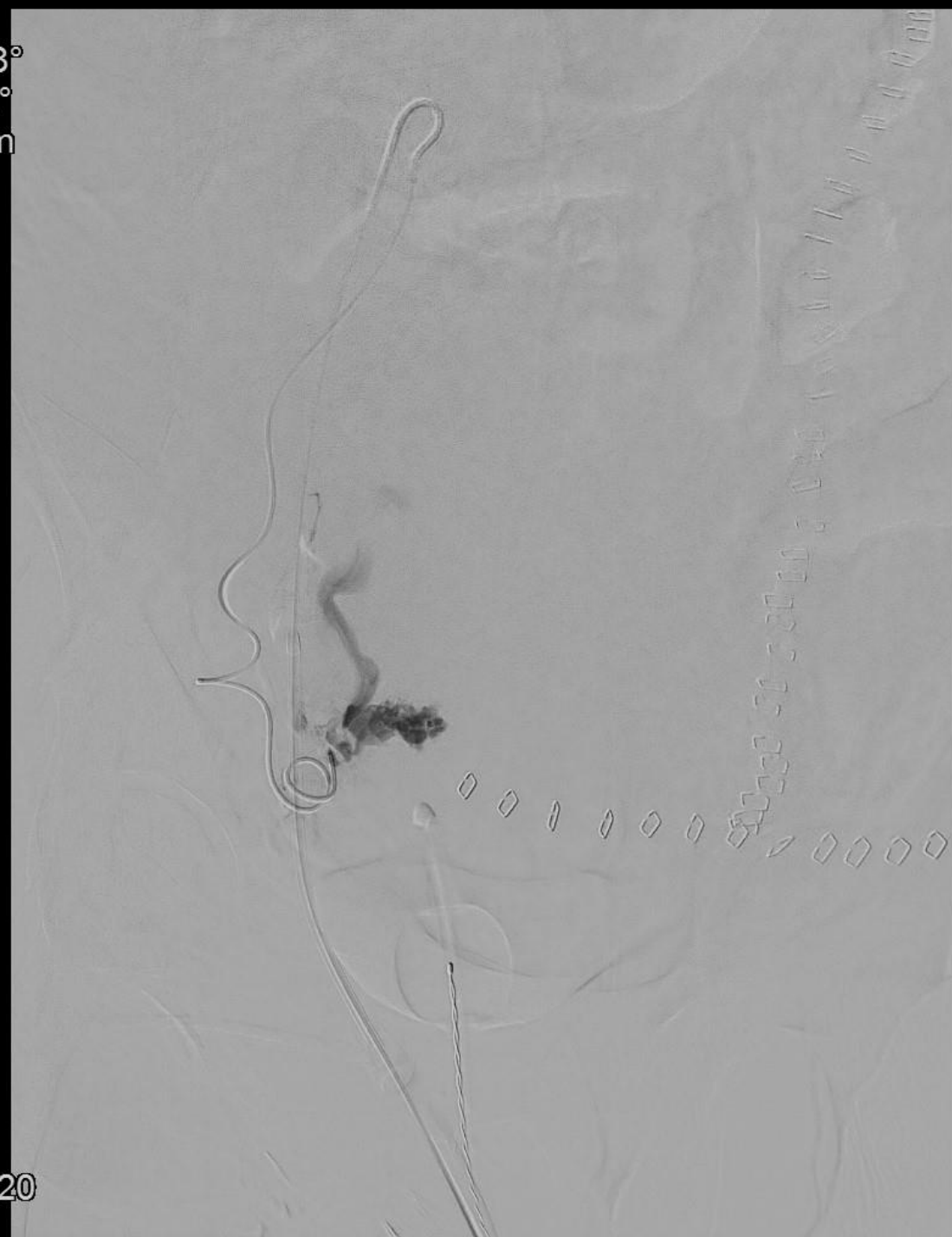
Angiografi og embolisering

- Ekstravasation svt. a. uterina dxt.
- Efterfølgende embolisering og hæmostase

Rot -38°
Ang +2°
FD 48 cm



0:00
10:00
23:30:20



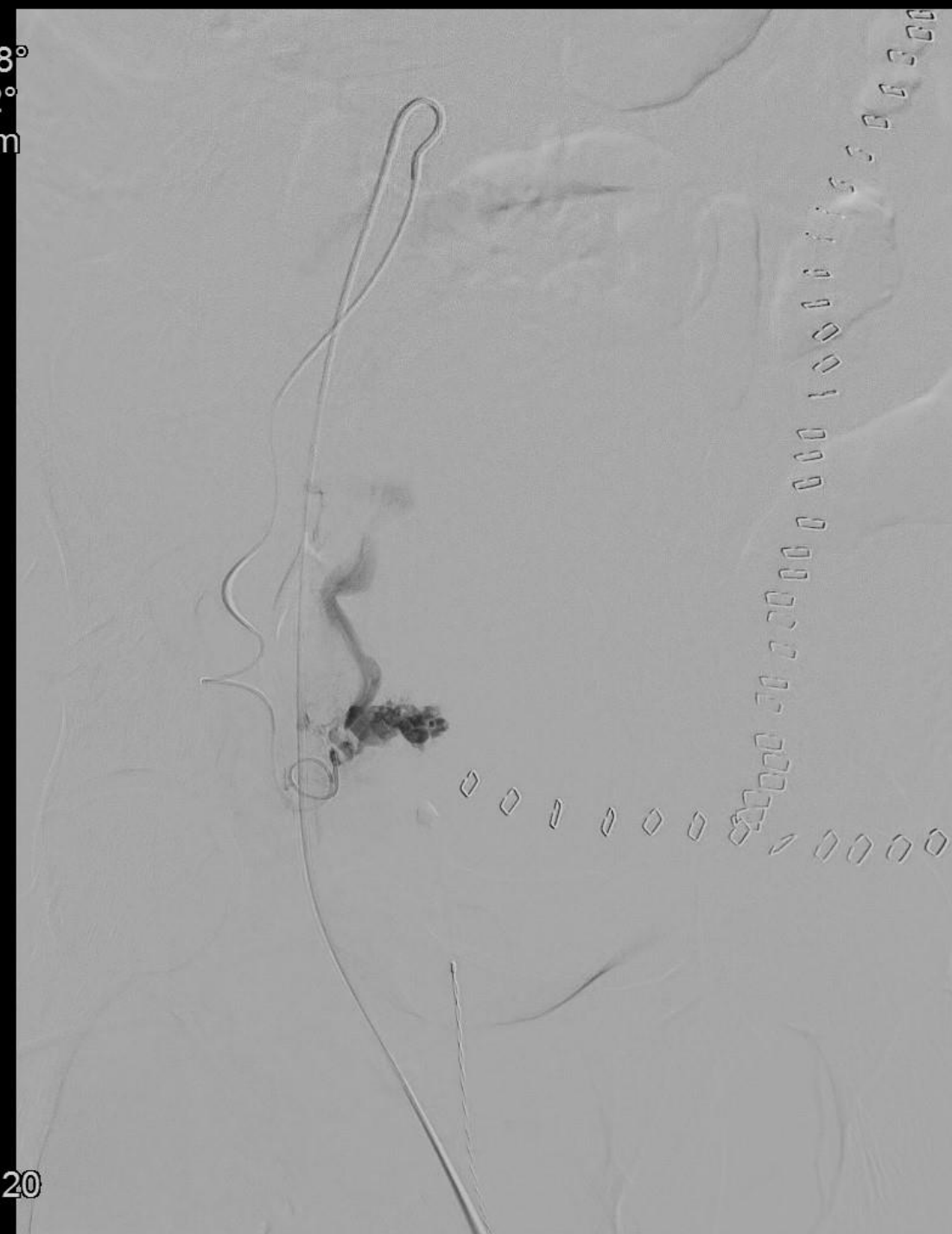Angiografi og embolisering

- Ekstravasation svt. a. uterina dxt.
- Efterfølgende embolisering og hæmostase

Rot -38°
Ang +2°
FD 48 cm



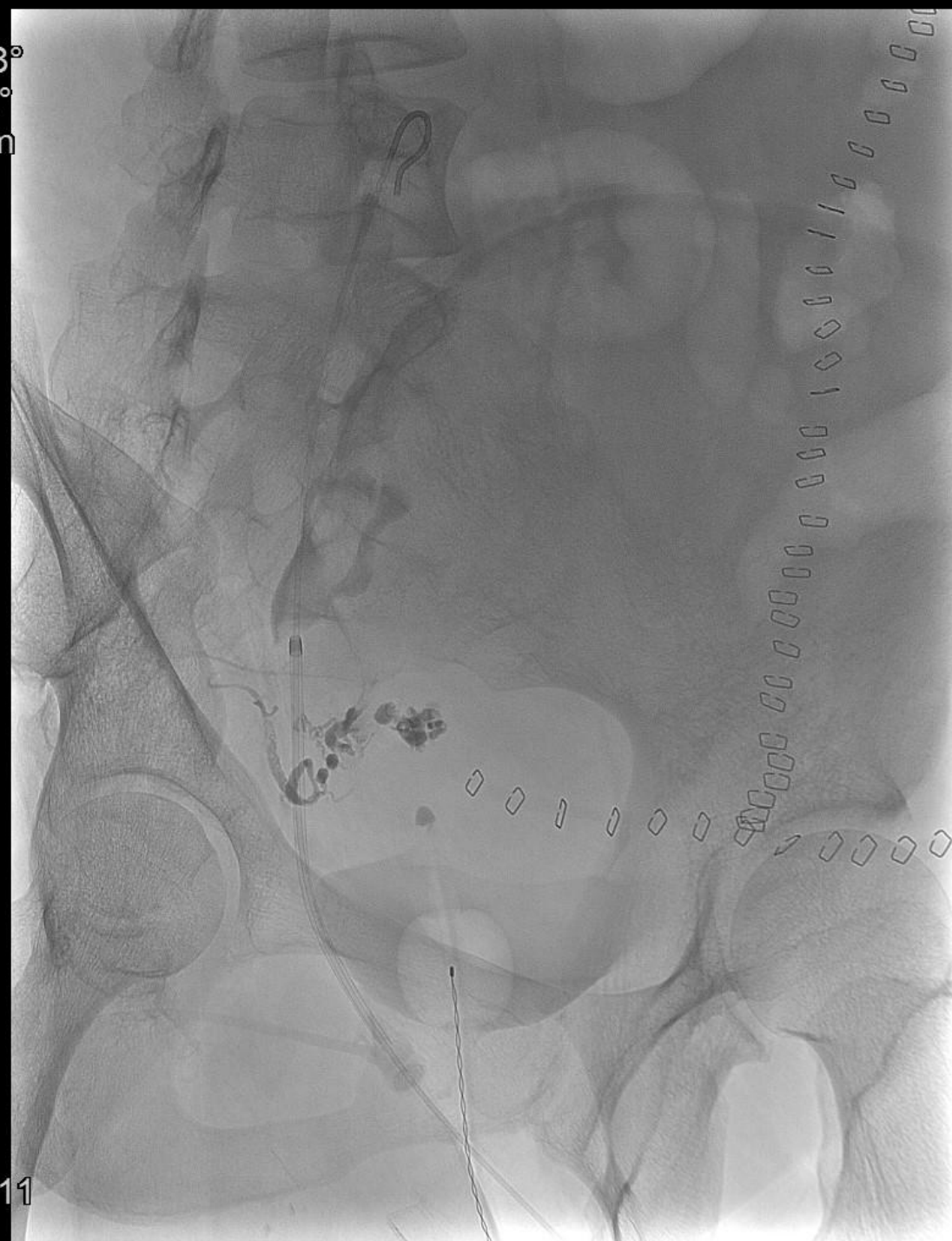0:00
11:00
23:30:20



Angiografi og embolisering

- Ekstravasation svt. a. uterina dxt.
- Efterfølgende embolisering og hæmostase

Rot -38°
Ang +2°
FD 48 cm

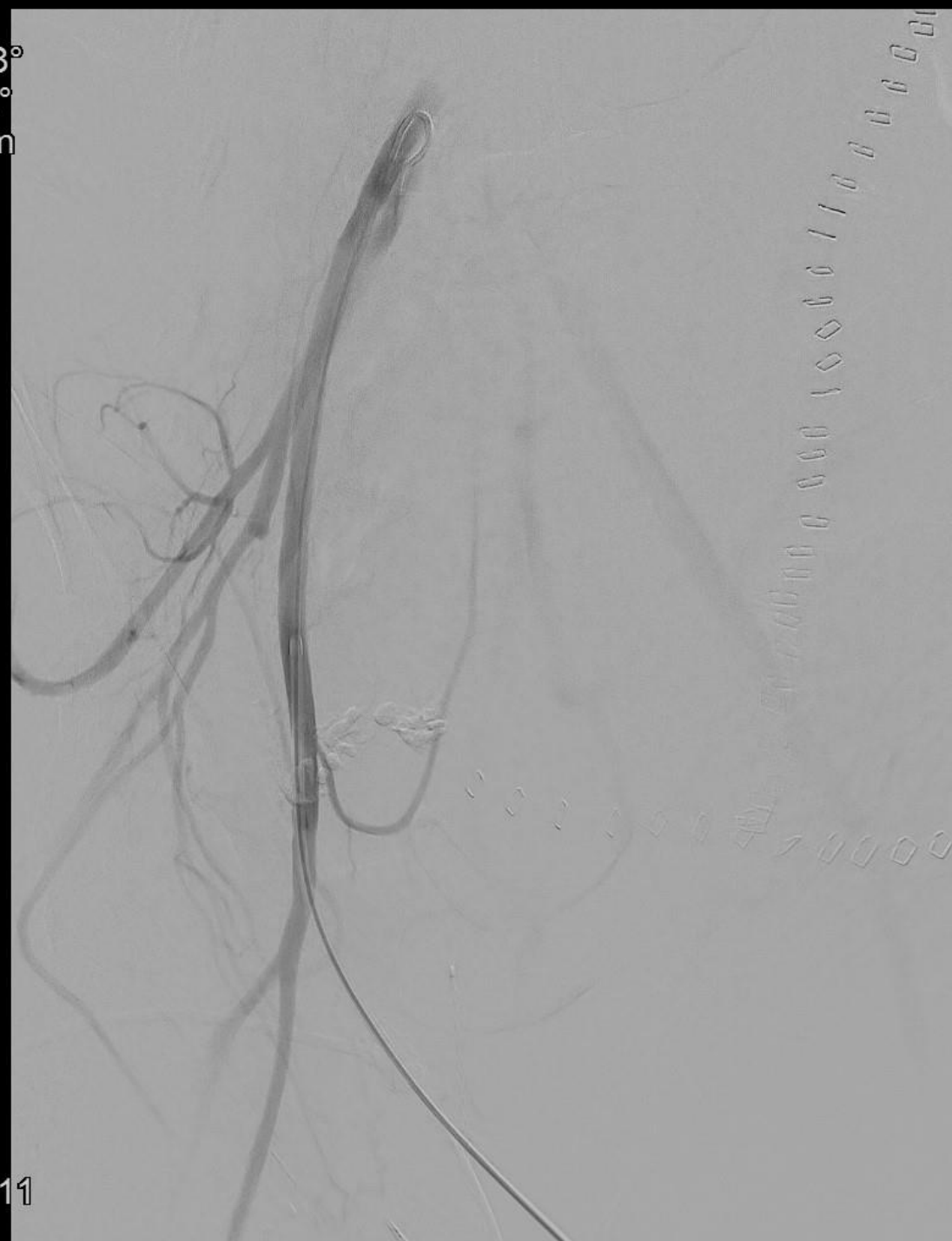

□ 1:50
» 23:37:11

Angiografi og embolisering

- Ekstravasation svt. a. uterina dxt.
- Efterfølgende embolisering og hæmostase

Rot -38°
Ang +2°
FD 48 cm

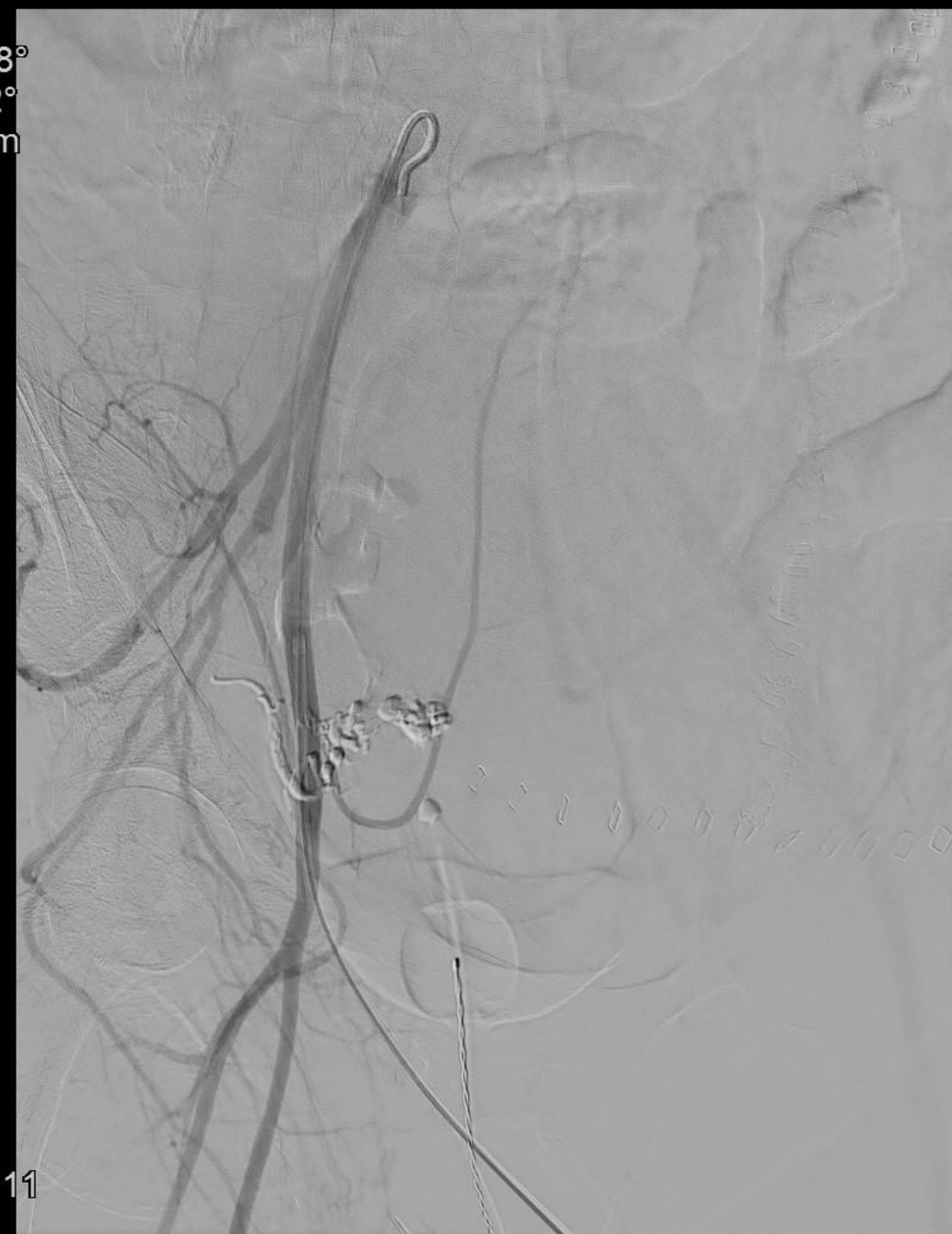


0:00
3:00
23:37:11

Angiografi og embolisering

- Ekstravasation svt. a. uterina dxt.
- Efterfølgende embolisering og hæmostase

Rot -38°
Ang +2°
FD 48 cm



0:00
4:00
23:37:11

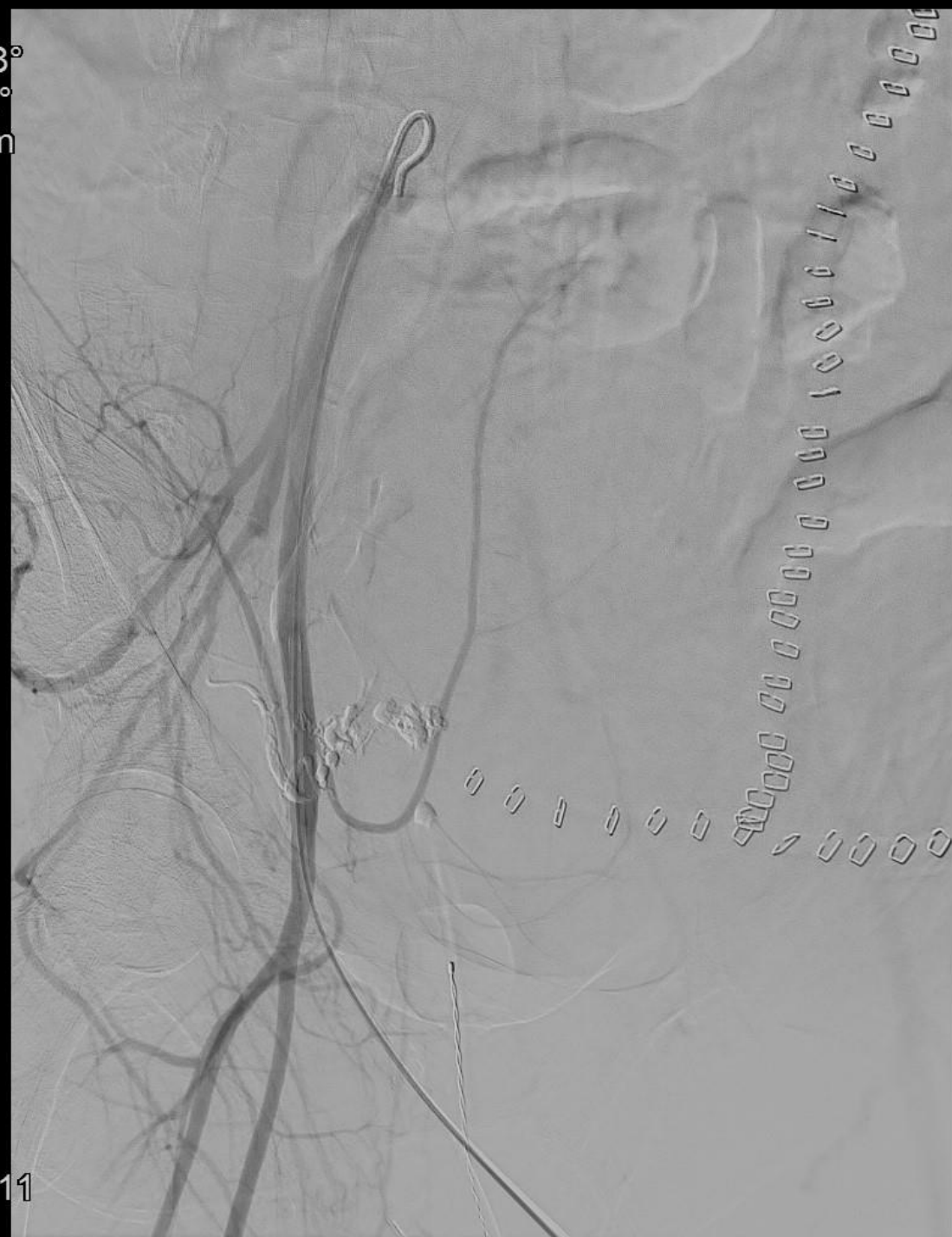Angiografi og embolisering

- Ekstravasation svt. a. uterina dxt.
- Efterfølgende embolisering og hæmostase

Rot -38°
Ang +2°
FD 48 cm



0:00
4:50
23:37:11





Efterforløb

- Udskrives efter forløb på ca. en måned
- Cerebralt intakt trods hjertestop x 6
- Psykiatrisk efterforløb grundet voldsom oplevelse