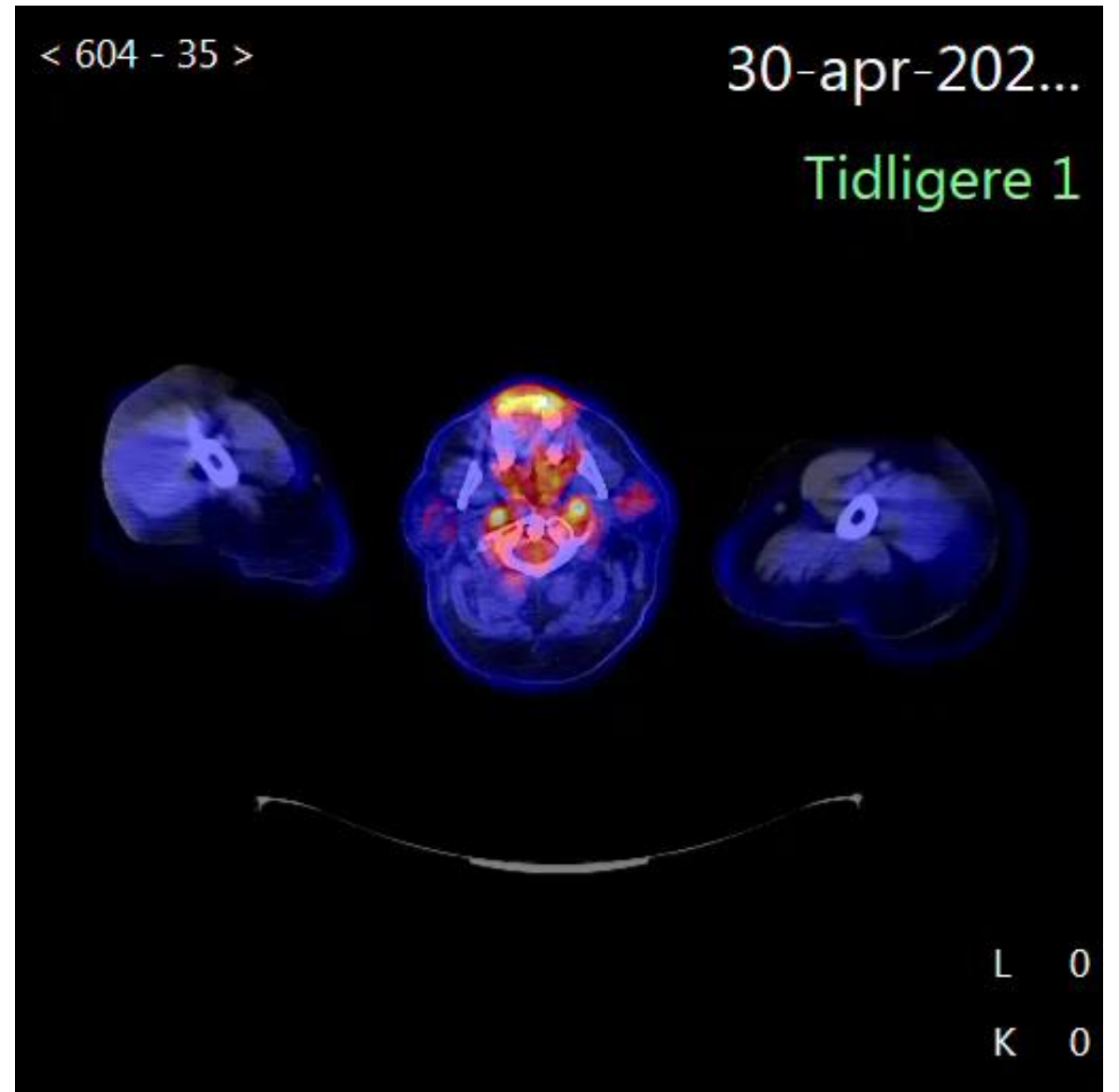


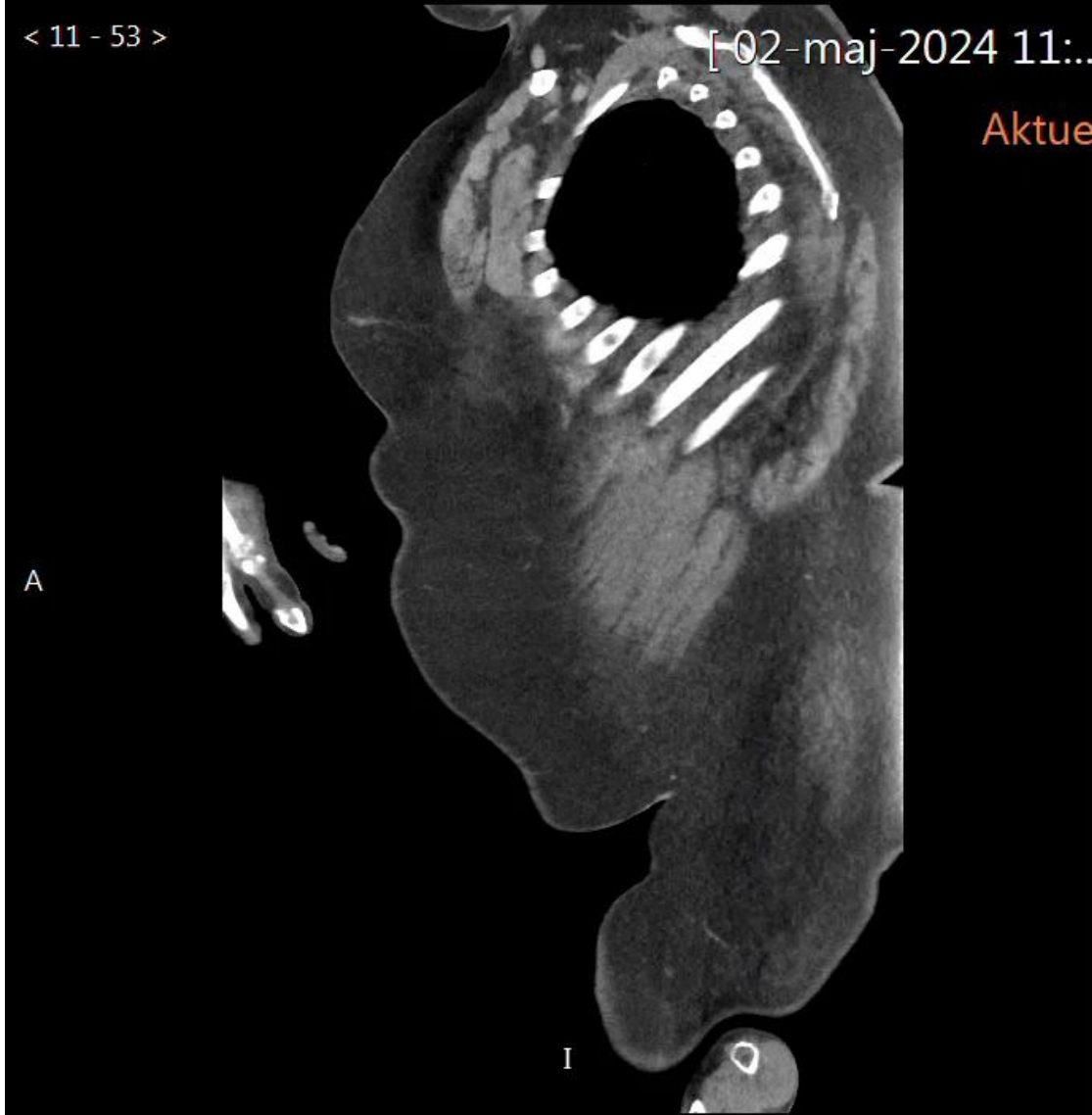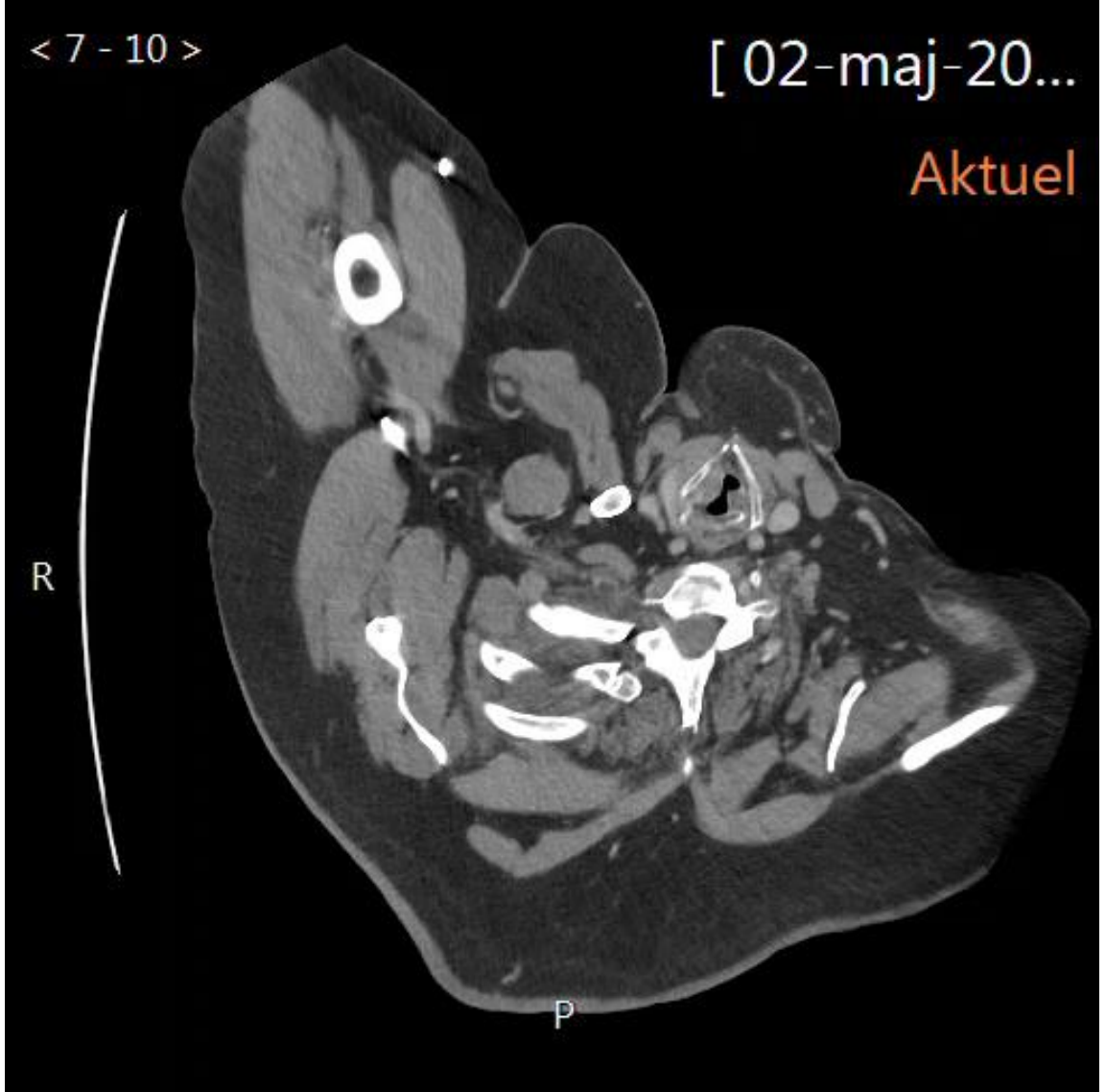
CASE DFIR ÅRSMØDE 2024



Ledende overlæge
Anne-Sofie Brenøe
Angio/thorax sektionen
Radiologisk afd. OUH



60 ÅRIG MAND

- Kendt kol og adipositas
- Infektion med staf. aureus bakteriemi med behandlingsvigt
- PET infektionsscanning
- Supplerende CT angio udføres efterfølgende





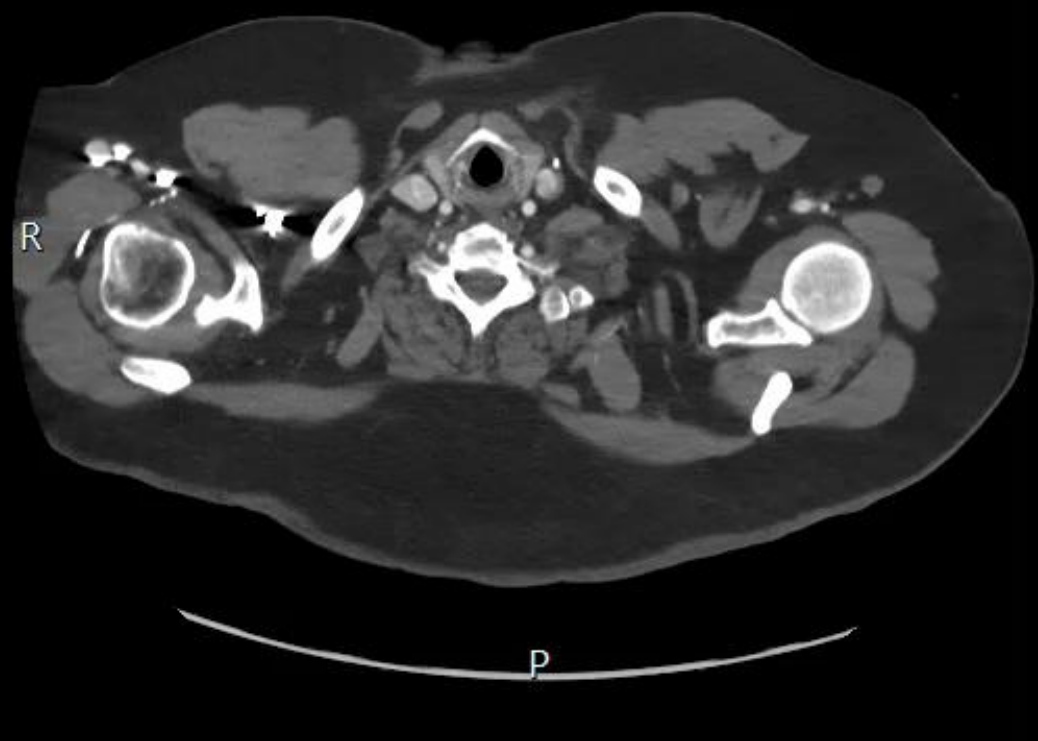




< 302 - 1 >

[09-maj-20...

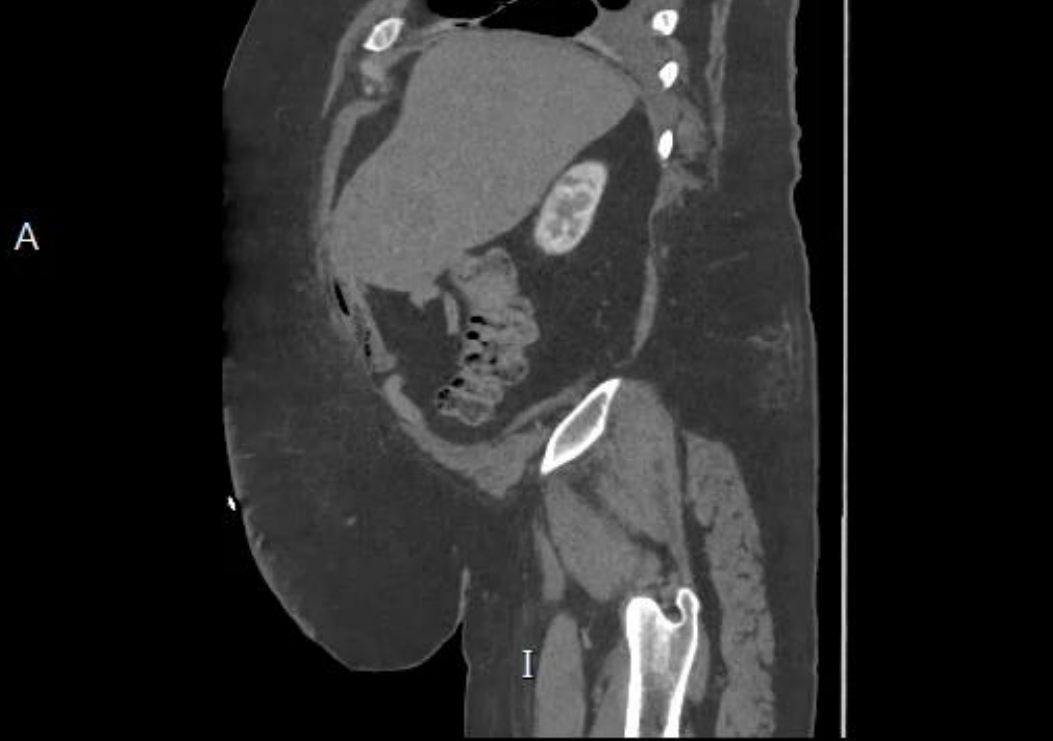Aktuel 2



< 602 - 60 >

[09-maj-20...

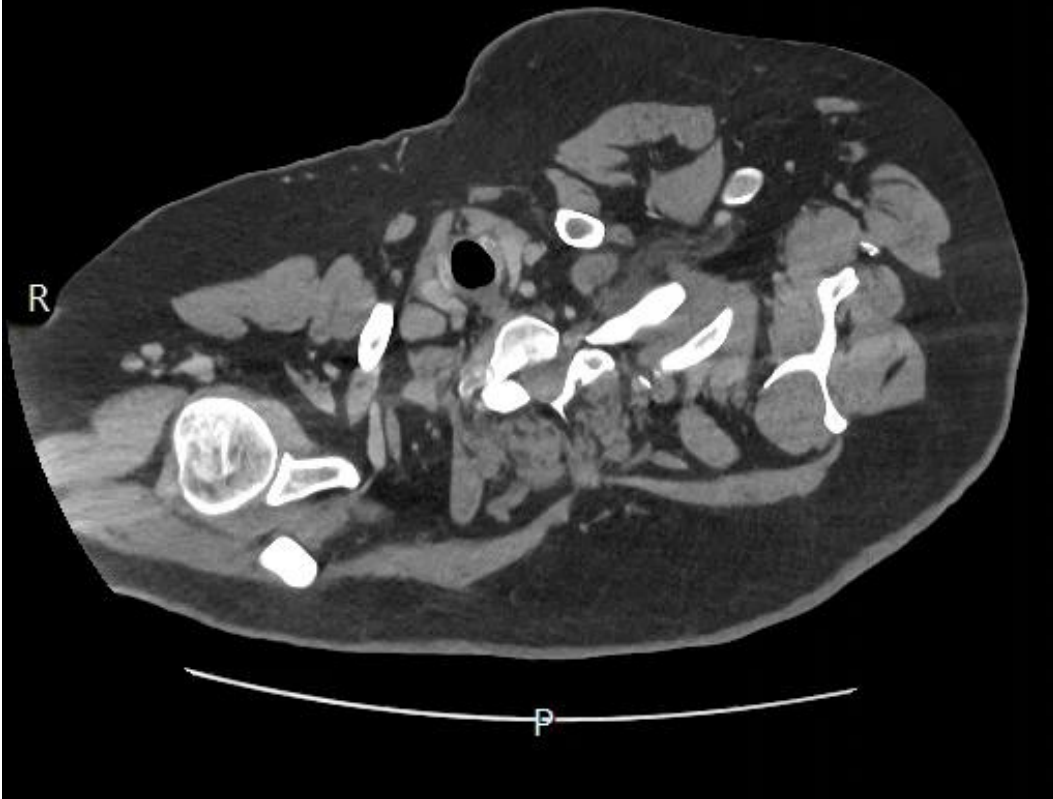
Aktuel 2



< 8 - 132 >

[22-maj-20...

Aktuel



Genindlægges med hoste og
dyspnø.

CT scanning gentages

REFLEKTION

- 30 april 24 PET scanning
 - 2 maj supplerende CT scanning
 - 3 maj akut TEVAR
 - 9 maj aftalt kontrol med tæt TEVAR
 - 22 maj fistel til venstre hoved bronchus med stent anlæggelse
 - 25 maj aftagende almen tilstand med respirations stop og mors
-
- Behandlings indikation ?
 - TEVAR kontra åben kirurgi kontra konservativ behandling ?