Portal vene stentning som intervention ved fremskreden cholangiocarcinom

DFIR Årsmøde - 2025
Raphael Hauser
Intro-læge i Radiologi (RH)

Superviseret af
Overlæge Mikkel Taudorf

Introduktion

- Cholangiocarcinom (CC):
  - Sjælden, aggressiv galdevejstumor
  - 200-250 nye tilfælde årligt i DK [1]
  - Ofte inoperabel ved diagnosetid

- Behandlingsmuligheder:
  - Kirurgi eneste kurative behandl
  - Kemoterapi
  - Palliation

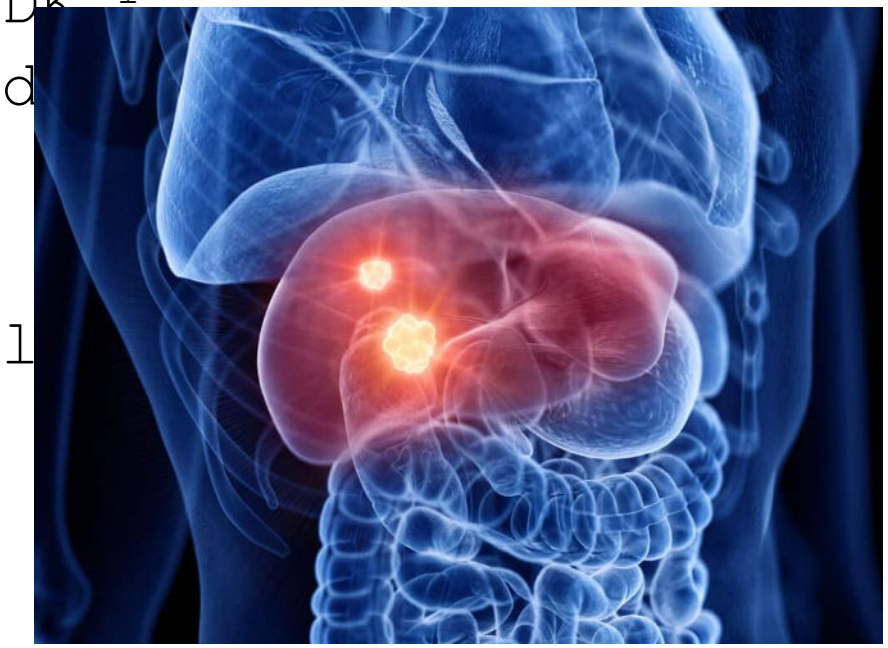

1. Statistik om galdeblære og galdegangskræft. Kræftens Bekæmpelse

CC – komplikationer og symptomer

- Tumorindvækst i portal venen (PV) → PV stenose
  - Mavesmerter
  - Ascites
  - Leversvigt
  - GI blødning
  - Biliær obstruktion

Interventionel radiologi (IR) tilbyder må løsninger

IRs rolle i palliativ behandling af CC

- PTC-dræn velkendt
- **Mindre velkendt:**
  PV-stent som palliativ behandling

- Formål:

Reetablere flow →

Mindske tryksymptomer og komplikationer →

Øge livskvalitet og forlænge restlevetiden.

- Kun få case-studier

2. Bouley et al. Malignant biliary obstruction: From palliation to treatment. World J Gastrointest Oncol (2016)

Casen

- 73-årig mand kendt med DM2, hypertension og CC
- 2022:
  Whipple OP for distalt CC
- 2024 april:
  Lokalrecidiv.
  Onkologisk behandling forsøges, men seponeres pga. bivirkninger.
  Overgår til palliation.
- 2025 maj:
  Akut indlæggelse med mistanke om ileus.
  Pt. klager over mavesmerter specielt efter fødeindtagelse tydende på venøs iskæmi.

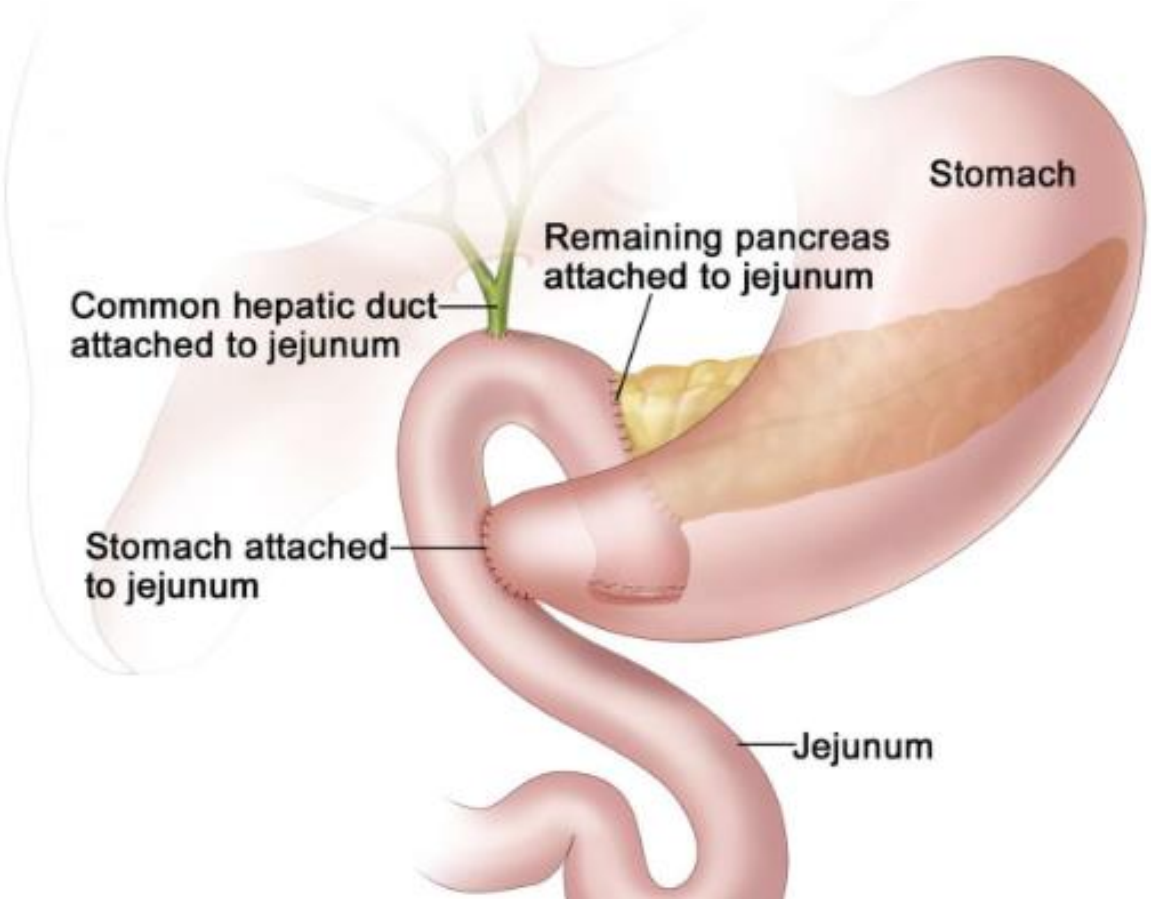

CT abdomen viser
svær portalvenestenose

Beslutning ved tværfaglig konference

- Patienten vurderes:
  - Inoperabel
  - Ikke kandidat til yderligere kemoterapi
- Multidisciplinær konference:
  - Symptomgivende PV-stenose
  - Beslutning: Drøftes med IR mhp. endovaskulær behandling

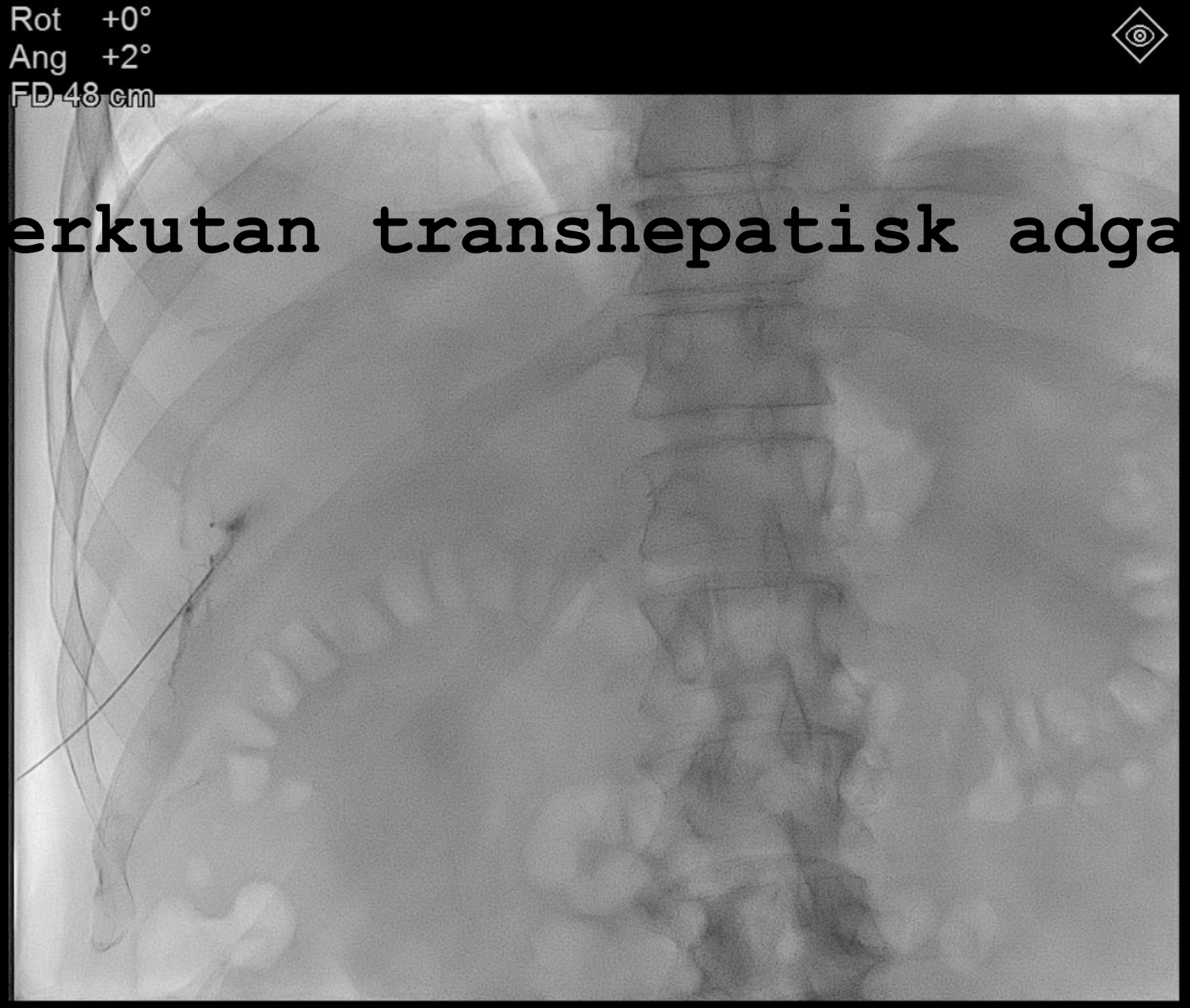
Rot +0°
Ang +2°
FD 48 cm
erkutan transhepatisk adga
3:60
8:58:34
1
28

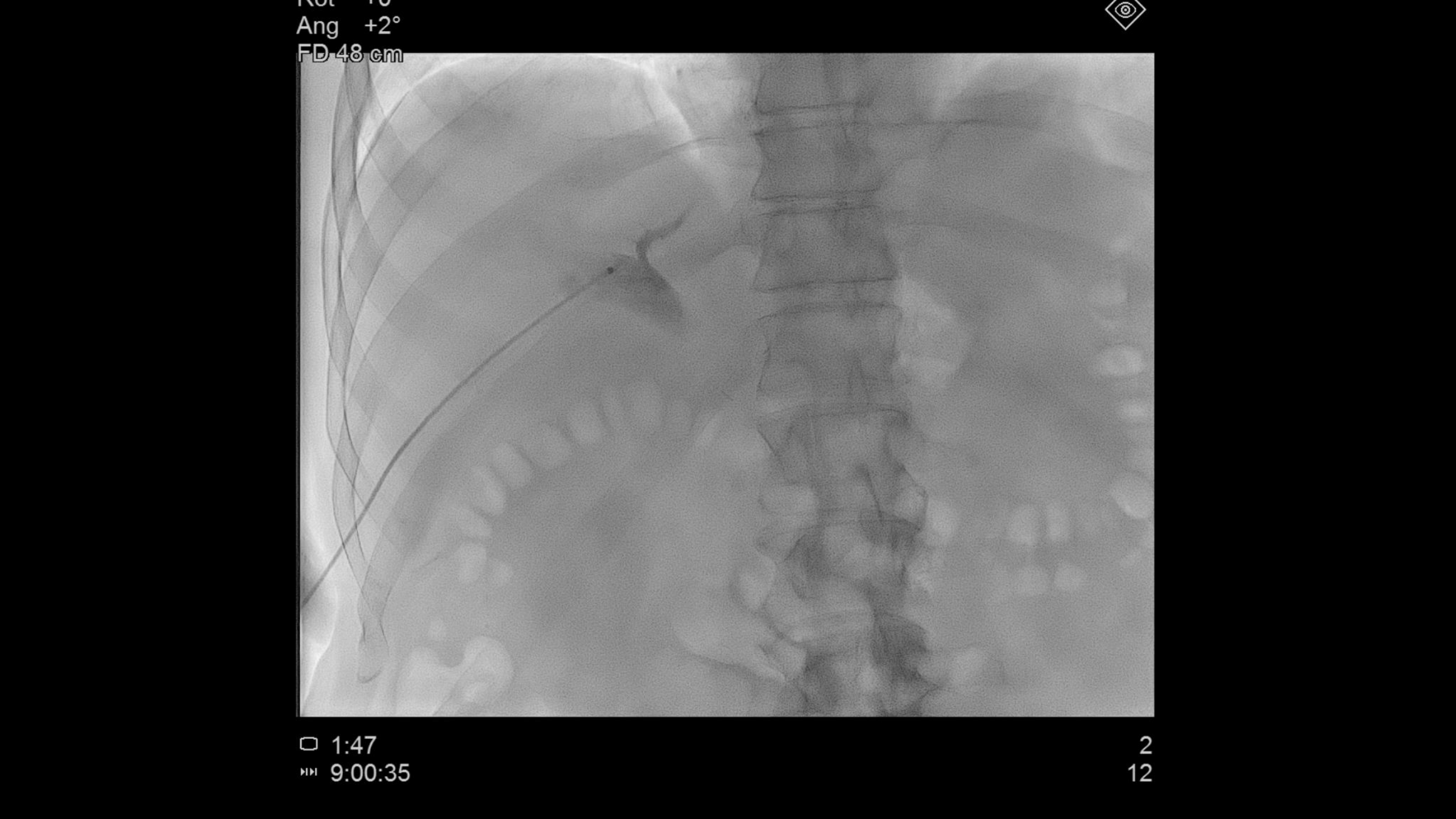
Rot +0°
Ang +2°
FD 48 cm
1:47
9:00:35
2
12

Rot +0°
Ang +2°
FD 48 cm
Bekræftet tumorrelateret
stenose i v. porta
0:00
3:50
9:02:28
3
14-8

Kateteret navigeres gennem stenosen intraluminalt

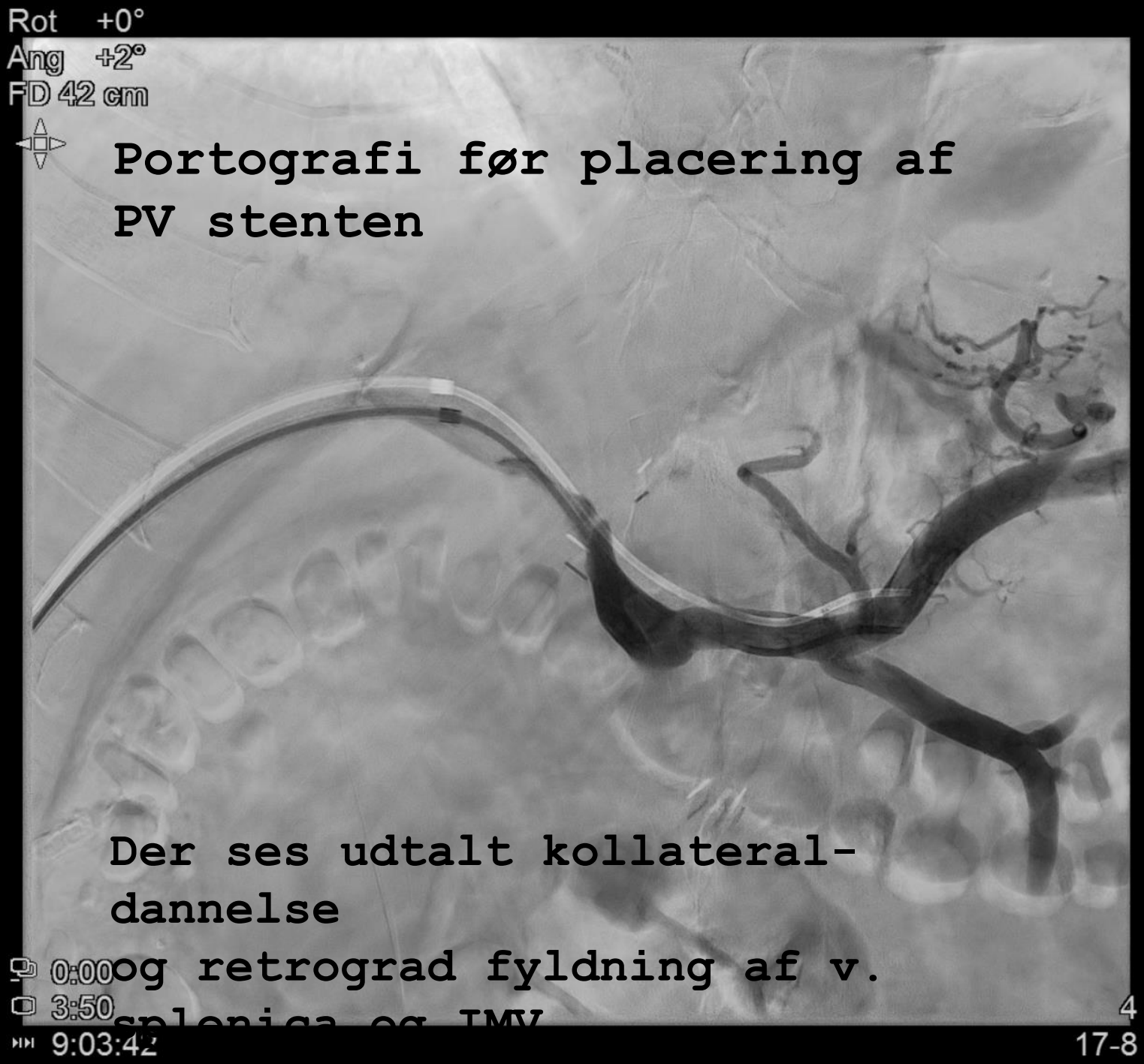

Portografi før placering af PV stenten

Der ses udtalt kollateral-dannelse
og retrograd fyldning af v. splenica og IMV

Rot +0°
Ang +2°
FD 42 cm
0:00
4:50
9:03:42
4
17-10

Rot +0°
Ang +2°
FD 42 cm
0:00
5:50
9:03:42
4
17-12

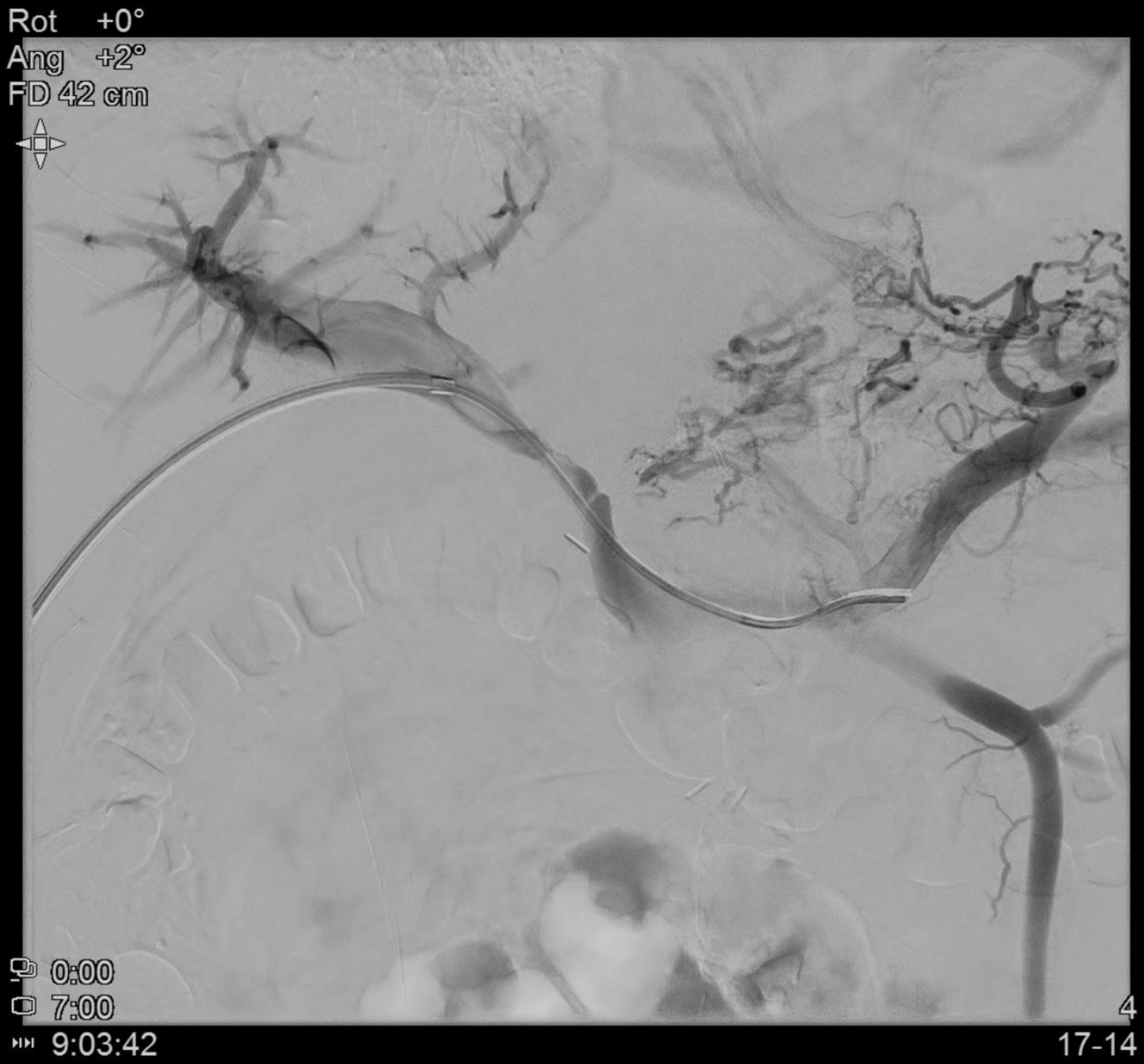
Rot +0°
Ang +2°
FD 42 cm
0:00
7:00
9:03:42
4
17-14

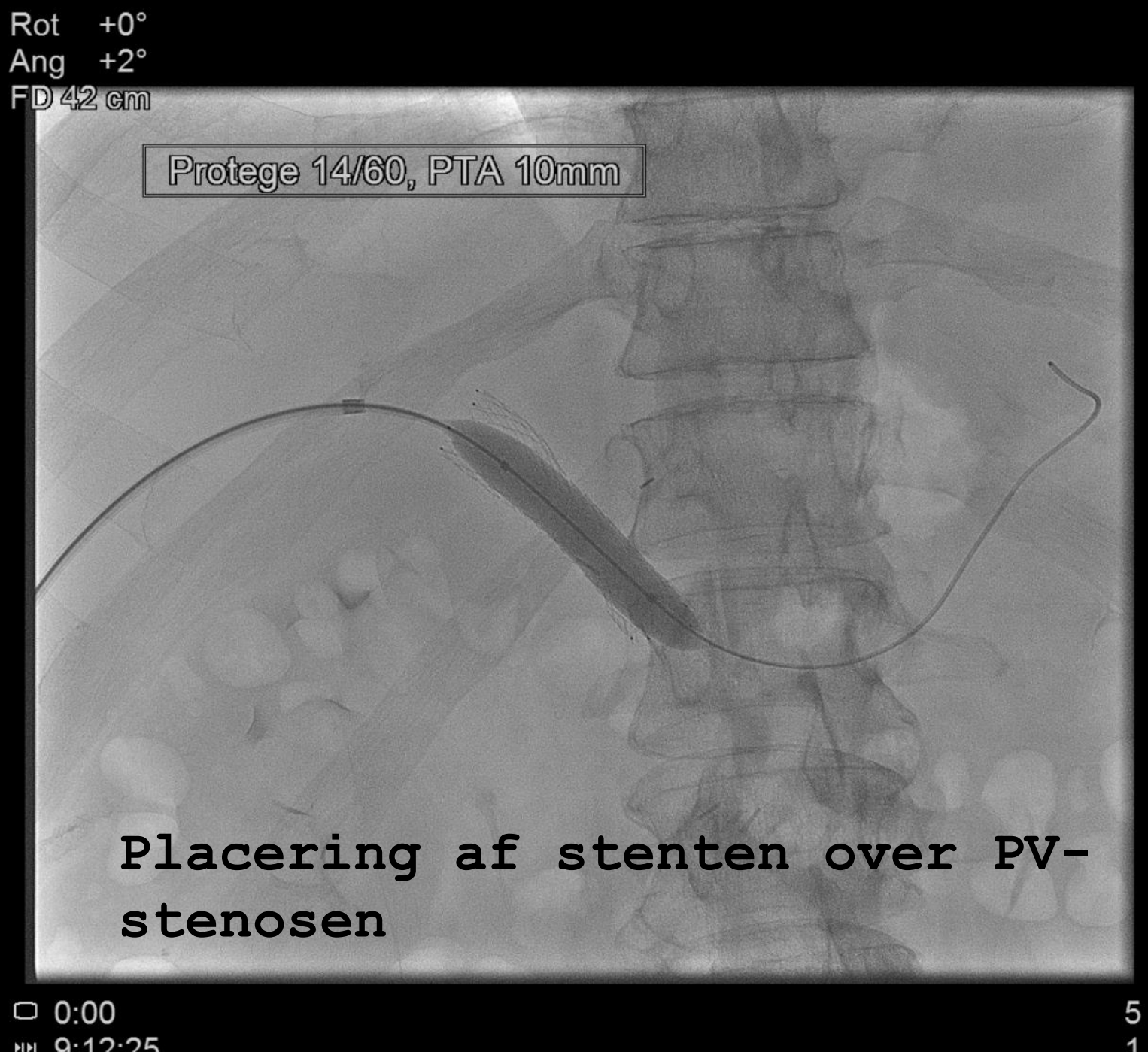

Placering af stenten over PV-stenosen

Rot +0°
Ang +2°
FD 42 cm
0:00
9:13:55
6
1

Rot +0°
Ang +2°
FD 42 cm
0:00
3:00
9:13:55
6
14-7

Rot +0°
Ang +2°
FD 42 cm
0:00
9:14:59
7
1

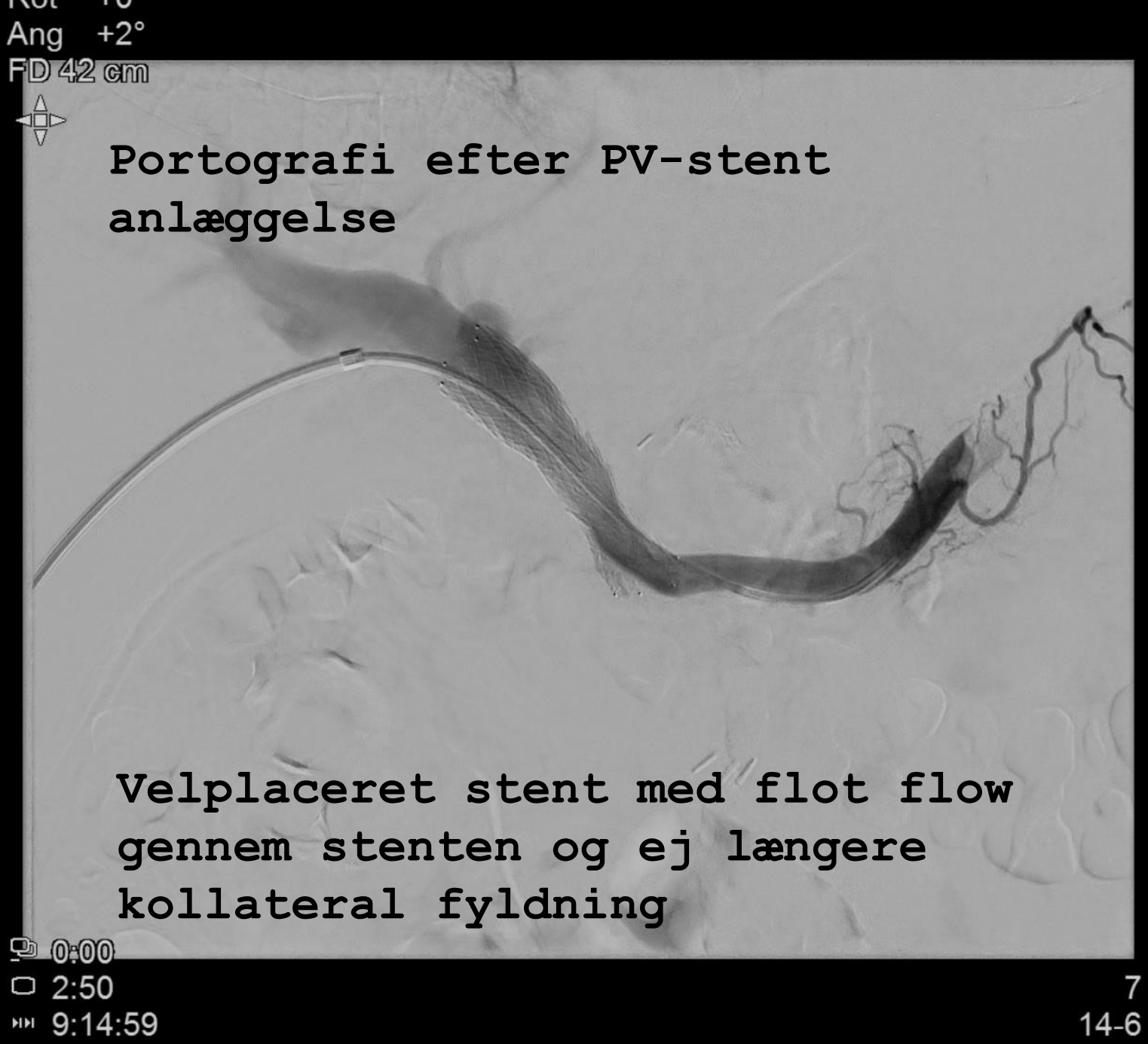
Rot +0°
Ang +2°
FD 42 cm
Portografi efter PV-stent anlæggelse
Velplaceret stent med flot flow gennem stenten og ej længere kollateral fyldning
0:00
2:50
9:14:59
7
14-6

Rot +0°
Ang +2°
FD 42 cm
0:00
3:50
9:14:59
7
14-8

Rot +0
Ang +2°
FD 42 cm
0:00
4:50
9:14:59
7
14-10

Stikkanal proppes med spongostan

Konklusion

- Casen viser:
  - IR kan tilbyde palliation med PV stentning hos udvalgte pt.
    - Reelt klinisk behov for symptomlindring
    - Kan medføre hurtig klinisk effekt
    - Overset behandlingsmulighed?
- Behov for større studier, men flere små studier har vist lovende resultater

Perspektiv

- Velbeskrevet PV stentning forbedrer leverfunktion [4]
- Kan muliggøre efterfølgende onkologisk behandling [5]
- PV-stent kan øge restlevetiden ved malign PV stenose [6]

4: Park et al. Portal vein stent for symptomatic malignant portal vein stenosis: A single-center experience. European Journal of Surgical Oncology (2024)
5: Hasegawa et al. Portal Venous Stent Placement for Malignant Portal Venous Stenosis or Occlusion: Who Benefits? Cardiovasc Intervent Radiol (2015)

ТА
К

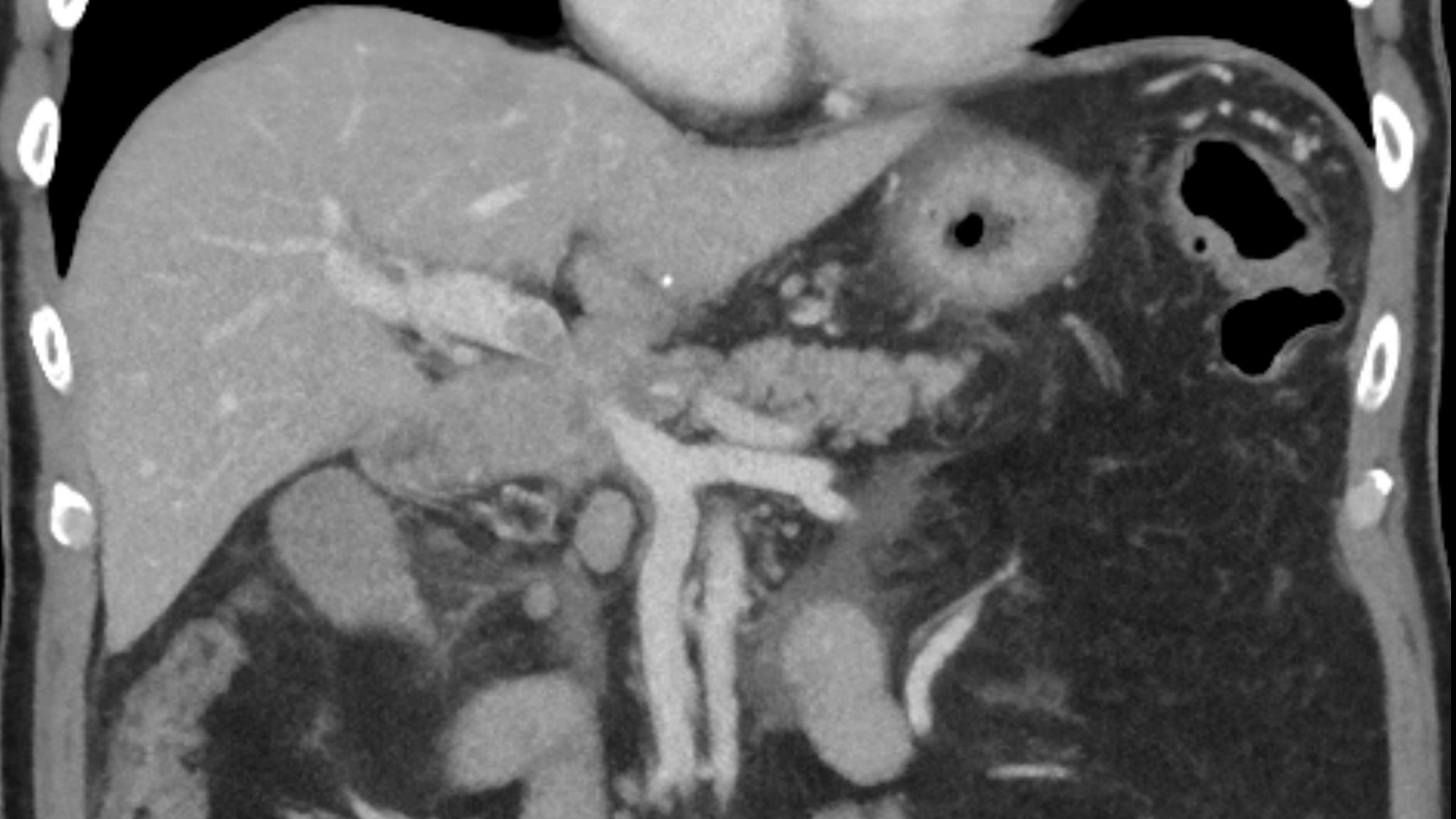

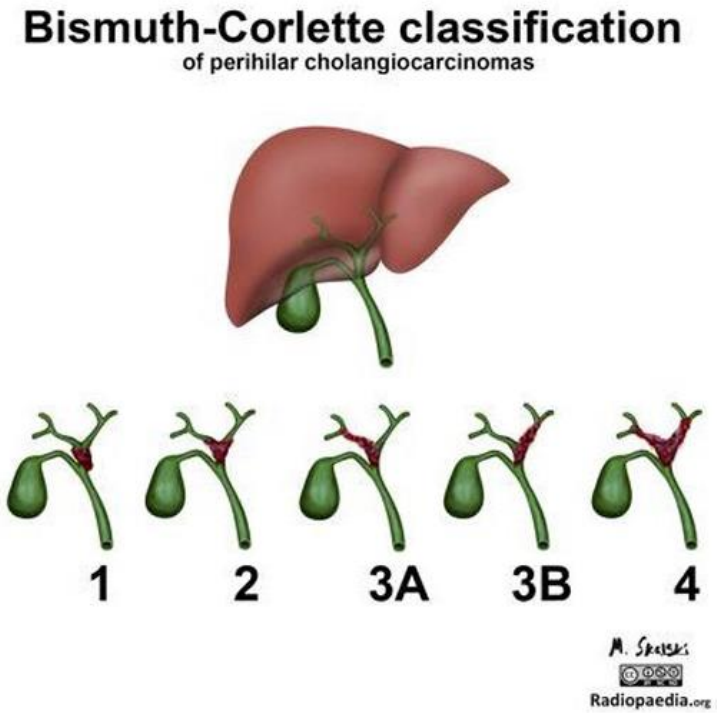

Den anatomiske udstrækning af perihilært CC, som har betydning for resektabilitetsvurderingen, kanbeskrives ved Bismuth-Corlette klassifikationen.
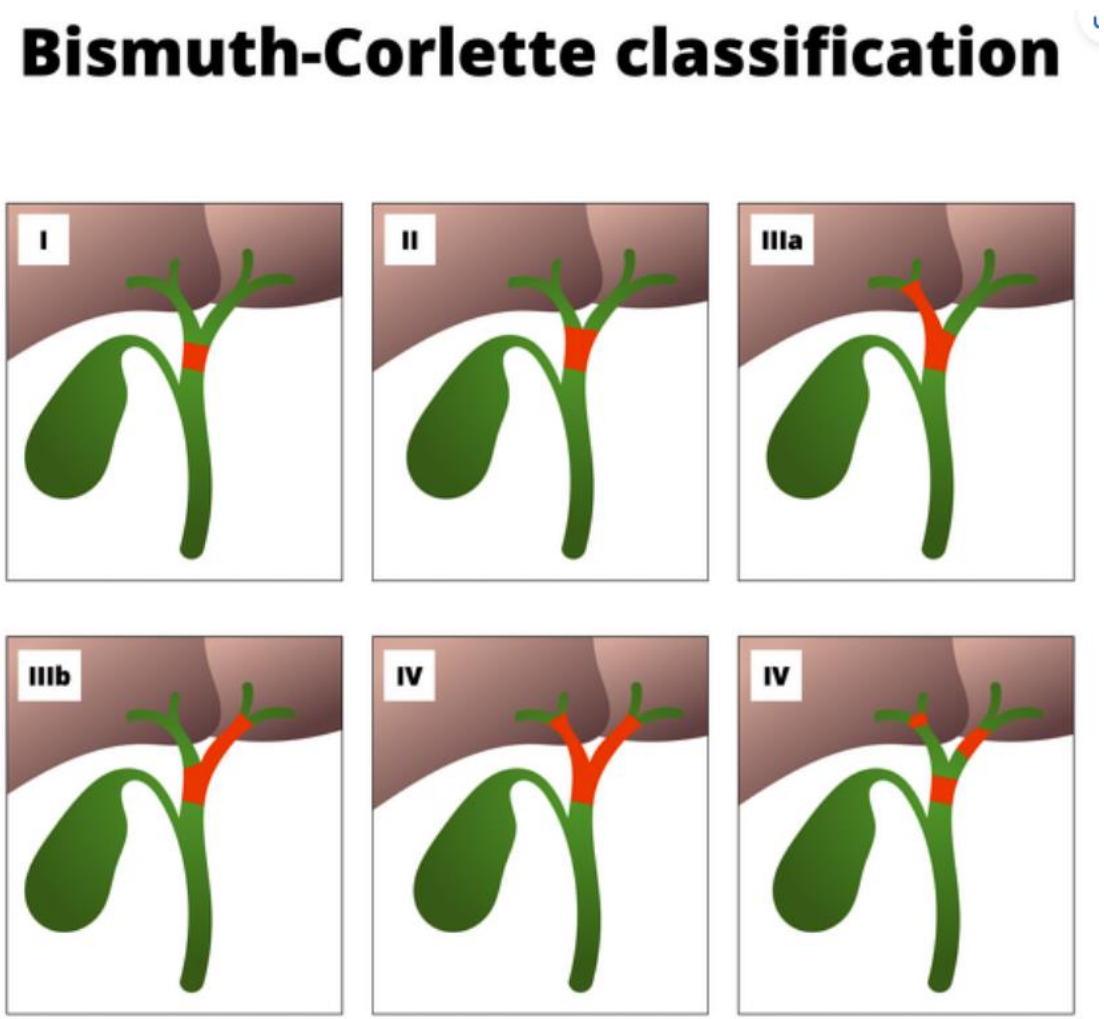
- Type I: Distalt for konfluensen af venstre og højre ductus hepaticus
- Type II: Når konfluensen men uden involvering af 2. grads forgreningen af venstre og højre ductus hepaticus.
- Type III: Når konfluensen men med involvering af 2. grads forgreningen af enten venstre (IIIb) eller højre ductus hepaticus (IIIa).
- Type IV: Når konfluensen men med involvering af både 2. grads forgreningen af højre og venstre ductus hepaticus.